

ESTUDO RETROSPECTIVO DE PATOLOGIAS DO SISTEMA ÓSSEO E ARTICULAR DE CÃES E GATOS ATENDIDOS NO HOSPITAL VETERINÁRIO – FIMCA

LOPES, T. V.¹; GOVEA, L.V.¹; RODRIGUES, J.C.¹; FILHO, S.E.²; JUNIOR, L.R.V.M.²; LIMA, A.B.²; ALINE, J.²; AUGUSTO, P.²; SCHONS, S.V.³; NOBRE, M.O.⁴

¹ Professor Faculdades Integradas Aparício Carvalho

² Graduandos em Medicina Veterinária, Faculdades Integradas Aparício Carvalho

³ Departamento de Medicina Veterinária – Universidade Federal de Rondônia (UNIR)

⁴ Programa de Pós Graduação em Veterinária – Universidade Federal de Pelotas (UFPel)

E-mail: thiagovlopes@hotmail.com

Introdução: As afecções ortopédicas, em sua maioria, são compostas por fraturas, doenças articulares, lesões em músculos e tendões, alterações metabólicas e doenças infecciosas ou neoplásicas, algumas das quais com prevalência relacionada à idade. As lesões ortopédicas mais conhecidas são as de etiologia traumática, no entanto, há as que também se desenvolvem em animais jovens. O presente trabalho realizou um estudo retrospectivo ao mês de setembro de 2014, para determinar a frequência de ocorrência das afecções ortopédicas atendidas no Hospital Veterinário HVet – FIMCA. **Materiais e métodos:** Foram levantados os registros dos últimos mil atendimentos realizados do Hospital Veterinário HVet – FIMCA, selecionando-se os que tratavam de patologias do sistema ósseo e articular de cães e gatos. **Resultados e discussão:** Houve, apenas 24 casos de afecções do sistema locomotor dos referidos animais. Dentre eles 21 (87%) foram de acometimentos em caninos e três (13%) felinos, sendo que desses (58%) eram sem raça definida. As luxações foram as de maior ocorrência, 10 (41%) casos, sendo que ainda dentre essas se pode observar um maior número por luxações de patela. A frequência de ocorrência foi baixa, quando é considerada a afirmação de Kemper & Diamante (2010), de que essas afecções no geral correspondem a um terço dos atendimentos na rotina clínica. **Conclusão:** O número de atendimentos no HVet-FIMCA de animais que apresentavam patologias osteoarticulares foi baixo

NEUROLOGIA

DIAGNÓSTICO DE MIELOPATIA DEGENERATIVA EM PASTOR BELGA: RELATO DE CASO

APPEL, RLR¹; DOMINGOS, MH¹; DALL OLIO, AJ²; WOLF, M³; BURNIER, JJP³; GONÇALVES, T⁴;

¹ Faculdade de Jaguariúna, Aluno de Graduação – Bolsista da Clínica Médica de Pequenos Animais, Jaguariúna, São Paulo, Brasil

² Faculdade de Jaguariúna, M.V. Supervisor Clínica Médica de Pequenos Animais, Jaguariúna, São Paulo, Brasil

³ Faculdade de Jaguariúna, M.V. Residente Clínica Médica de Pequenos Animais, Jaguariúna, São Paulo, Brasil

⁴ Faculdade de Jaguariúna, Aluno de Graduação, Jaguariúna, São Paulo, Brasil

E-mail: lins_roberta@yahoo.com.br

Introdução: A mielopatia degenerativa (MD) é um distúrbio neurológico progressivo de etiologia desconhecida causado pela desmielinização das fibras dos tratos longos da medula espinal. O presente relato descreve um caso desta doença, considerando os seus aspectos clínicos e radiográficos e as suas contribuições no diagnóstico e prognóstico, bem como, os resultados do tratamento de eleição. **Relato de caso:** Uma cadela Pastor Belga, 10 anos, foi atendida no Hospital veterinário da FAJ, com queixa de paralisia dos membros pélvicos e apatia iniciada há seis meses com quadro de paresia. Apresentava propriocepção diminuída nos membros pélvicos e atrofia muscular paraespinal e dos membros pélvicos. Sem alterações em hemograma. O exame radiográfico revelou a redução do espaço intervertebral entre L1 e L2. O tratamento instituído, com duração de um mês, presumindo-se área de compressão medular por degeneração discal consistiu no emprego de analgésico, anti-inflamatório não esteroidal (AINE) e tratamento intensivo de reabilitação que incluiu fisioterapia e acupuntura. Houve pouca melhora, constatando-se aumento visível da massa muscular sem que houvesse a regressão da paralisia. A mielografia (Fig. 1) descartou a existência de áreas de compressão medular.

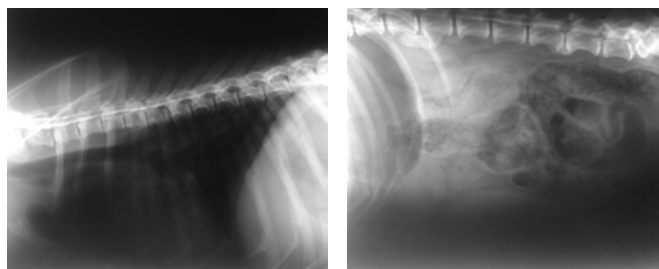


Fig. 1 – Mielografia. Região torácica (A) e lombar (B) de cão Pastor Belga com paralisia dos membros pélvicos e apatia.

O diagnóstico de mielopatia degenerativa (MD) foi presumido com base nos sintomas e na exclusão de outras doenças da medula espinal. O prognóstico desta patologia é desfavorável, pois não há tratamento cirúrgico ou clínico que detenha a desmielinização. Como o animal já estava no sétimo mês de progressão da doença, o proprietário optou pela eutanásia. **Resultado e Discussão:** À necropsia, o aspecto medular do paciente apresentou-se com vascularização íntegra, sem hematoma subdural (Fig. 2).



Fig. 2 – Medula espinal de cão Pastor Belga com paralisia dos membros pélvicos e apatia.