

dia, foi introduzida alimentação especial para animais convalescentes, sendo gradualmente substituída por ração seca de alta digestibilidade. No 17º dia houve normalização das exames laboratoriais e o paciente recebeu alta. Um mês após a cirurgia o cão estava em excelente estado geral, não apresentava diarreia e, nos exames laboratoriais, as únicas alterações observadas foram diminuição dos triglicérides (21 mg/dl; valores de referência: 50 – 100 mg/dl) e hipocobalaminemia (<150 pg/ml; referência: 175 - 550 pg/ml), compatíveis com a ressecção do íleo. A torção de mesentério é uma doença rara, geralmente fatal, no caso apresentado o paciente apresentou excelente evolução clínica. **Introdução:** Torção mesentérica é uma doença rara e está descrita com maior incidência em cães machos, de idades compreendidas entre os dois e os três anos. Suas manifestações clínicas são inespecíficas. Normalmente cursa de forma aguda, fatal e está associada à anormalidades na motilidade gastrointestinal. **Relato de caso:** Uma cadela, raça pit bull, de quatro anos de idade apresentando êmese e prostração há um dia; o animal não conseguia permanecer em estação e ao exame físico apresentava desidratação, hiposfigmia, taquicardia, taquipneia, mucosas brancas e dor à palpação abdominal. As alças intestinais dilatadas e palpáveis e timpânicas à percussão. Foi realizada reposição volêmica, analgesia e antibioticoterapia (enrofloxacin e metronidazol). Ao exame ultrassonográfico do abdômen presença de conteúdo gasoso, alças preenchidas por líquido com variação de diâmetro e peristaltismo diminuído. Optou-se pela laparotomia exploratória e foram observadas alças intestinais correspondentes ao intestino delgado com coloração alterada e grande distensão gasosa com áreas isquêmicas devido à torção mesentérica. Realizada ligadura em bloco do plexo vascular torcido e enterectomia das porções isquêmicas que correspondiam à parte do jejuno e à quase totalidade do íleo. No pós-operatório imediato o animal foi mantido em infusão de dopamina. Havia presença de complexos ventriculares prematuros no eletrocardiograma, resolvidos após o uso de lidocaína. Nas 48 horas após a cirurgia o cão recebeu nutrição parenteral parcial e, a partir do quarto dia, foi introduzida alimentação especial para animais convalescentes, gradualmente substituída por ração de alta digestibilidade. No 17º dia houve normalização dos exames laboratoriais e o paciente recebeu alta. Um mês após a cirurgia o cão estava em excelente estado geral, não apresentava diarreia e, nos exames laboratoriais, as únicas alterações observadas foram diminuição dos triglicérides (21 mg/dl; valores de referência: 50-100 mg/dl) e hipocobalaminemia (<150 pg/ml; referência: 175 - 550 pg/ml), compatíveis com a ressecção do íleo. **Discussão e conclusão:** A torção de mesentério é uma doença rara de curso agudo e geralmente fatal. No caso descrito, o período pós-operatório imediato foi marcado por alterações sistêmicas graves, comuns nos quadros de volvulos. Passado esse período, o paciente apresentou evolução clínica excelente. Nos meses que sucederam a alta hospitalar, o paciente não apresentou manifestações clínicas como síndrome do intestino curto (e.g., diarreia, perda de peso). Apesar disso, exames com a dosagem de triglicérides e cobalamina, demonstraram que algum grau de má absorção está presente. Esses animais devem ser monitorados para que carências nutricionais não se desenvolvam com o passar do tempo.

1 Hospital Veterinário Pompeia.

### Referências bibliográficas:

- FOSSUM, T. W. et al. **Small animal surgery**. 3. ed. St. Louis Missouri: Mosby Elsevier, 2007.
- JUNIUS G., APPELDOORN A. M., SCHRAUWEN E. Mesenteric volvulus in the dog: A retrospective study of 12 cases. **J Small Anim Pract**. v.45, p.104-7, 2004.
- SPEVAKOW, A. B., NIBBLETT, B. M. D., CARR, A. P., LINN, K. A. Chronic mesenteric volvulus in a dog. **Can Vet J**. v.51, n.1, p.85-88, Jan. 2010.

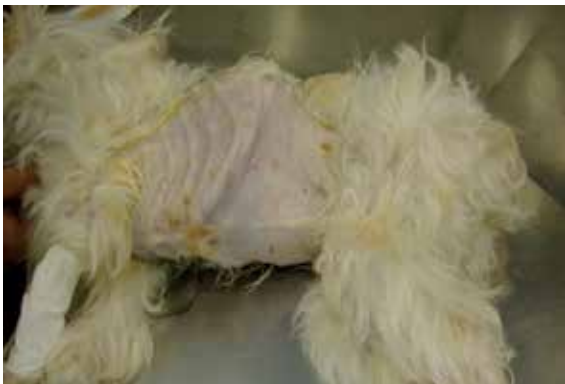### Megaesôfago por persistência de ducto arterioso em cão da raça poodle – Relato de caso

*Megaesophagus for Resistance in the Ductus Arteriosus Poodle Dog Breed – Case Report*

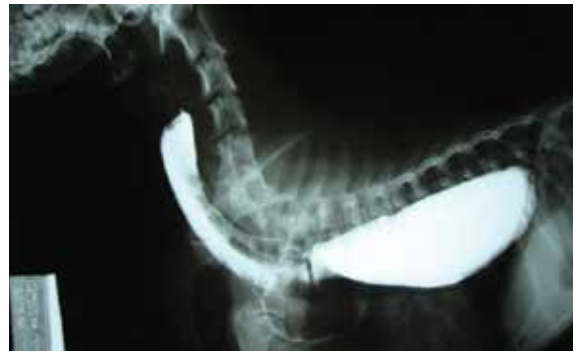Silva, L.P.<sup>1</sup>; Boleli, E.F.<sup>1</sup>; Ferreira, D.F.<sup>1</sup>; Costa, F.R.M.<sup>2</sup>; Resende, F.A.R.<sup>3</sup>

**Resumo:** O esôfago é um órgão musculomembranoso tubular colábil, anatomicamente dividido em três porções (cervical, torácica, abdominal), que tem como principal função o transporte do bolo alimentar e de outros conteúdos ingeridos da faringe até o estômago. Por ser um órgão de transporte, moléstias esofágicas como o megaesôfago (termo descritivo de uma dilatação esofágica) não interferem diretamente em processos digestivos ou de absorção, no entanto, podem ser causa indireta de transtornos clínicos importantes, como deficiências nutricionais, resultantes da regurgitação do alimento, e aumento do risco de pneumonias por aspiração. O presente relato refere-se a um caso clínico-cirúrgico de um cão da raça poodle, de três anos de idade com subnutrição severa e histórico de regurgitação crônica. Ao exame radiográfico constatou-se extensa área de dilatação esofágica. Foi realizada gastrostomia para alimentação do paciente, com o intuito de melhorar seu estado nutricional e prepará-lo para uma toracotomia exploratória. Durante a toracotomia confirmou-se a persistência do ducto arterioso, procedendo-se a correção cirúrgica da anomalia. O paciente recuperou-se do procedimento cirúrgico, porém, foi a óbito devido a uma pneumonia aspirativa após quatro dias de pós-operatório. A persistência do ducto arterioso, provocada por um desenvolvimento anormal de estruturas vasculares definitivas derivadas do arco aórtico durante a embriogênese, foi a causa primária do megaesôfago. Assim sendo, ressalta-se a importância dos diagnósticos precoces de moléstias esofágicas e de sua etiologia, a fim de possibilitar tratamento clínico-cirúrgico adequado, melhor prognóstico e mais qualidade de vida ao paciente. **Abstract:** The esophagus is a tubular organ musculomembranoso colábil anatomically divided into three parts (cervical, thoracic, abdominal), which has the main function of food transportation and other content taken from the pharynx to the stomach. Being an organ transport, diseases such as esophageal achalasia (a descriptive term esophageal dilation) do not interfere directly in digestion or absorption processes, however, may be an indirect cause of significant medical disorders, such as nutritional deficiencies resulting from the regurgitation of food, and increased risk of aspiration pneumonia. This report refers to a clinical case of a surgical-breed dog poodle, three years of age with severe malnutrition and a history of chronic regurgitation. Radiographic examination showed an extensive area of esophageal dilation. Was performed gastrostomy for feeding the patient, in order to improve their nutritional status and prepare you for an exploratory thoracotomy. During thoracotomy confirmed the patent ductus arteriosus, and proceed to surgical correction of the anomaly. The patient recovered from surgery, but died because of aspiration pneumonia after four days postoperatively. The ductus arteriosus caused by an abnormal development of vascular structures derived from the definitive aortic arch during embryogenesis, was the primary cause of megaesophagus. Therefore, we emphasize the importance of early diagnosis of esophageal disease and its etiology in order to allow adequate surgical-medical treatment, better prognosis and better quality of life for patients. **Introdução:** O esôfago é um órgão musculomembranoso tubular colábil que tem como função principal o transporte do bolo alimentar e de outros conteúdos ingeridos da faringe até o estômago e a prevenção do fluxo retrógrado do conteúdo gastrointestinal. Anatomicamente é um órgão dividido em três porções (cervical; torácica;

abdominal), que origina-se cranialmente na faringe, permanece dorsal à traquéia, até o terço médio do pescoço (à esquerda), e termina unindo-se ao cárdia do estômago. Possui aproximadamente de 4 a 5 mm de espessura, aumentando gradativamente em direção ao cárdia, onde alcança de 1,2 a 1,5 cm (FEITOSA, 2008). Por ser um órgão essencialmente de transporte, moléstias esofágicas como megaesôfago, termo descritivo de uma dilatação esofágica, não interferem diretamente em processos digestivos ou de absorção (JONES et al., 1992), no entanto, podem ser causa indireta de transtornos clínicos importantes de disfagia, crescimento inadequado do animal, ptialismo, vômitos, deficiências nutricionais resultantes da regurgitação do alimento e maior risco de pneumonias por aspiração (BARKER e VAN DREUMEL, 1985). Sugere-se que o megaesôfago seja classificado de acordo com a idade de início dos sintomas clínicos e de acordo com a causa, variando de megaesôfago idiopático congênito ou com início na idade adulta e megaesôfago secundário (adquirido) (JONES et al., 1992), sendo que os principais sintomas incluem regurgitação, sinais de pneumonia, dilatação do esôfago na região cervical e condição corporal pobre (FEITOSA, 2008). O diagnóstico é baseado nos sinais clínicos e exames radiográficos, em sua maioria, contrastados com sulfato de bário para visualização do esôfago dilatado (NELSON e COUTO, 1998). Já o tratamento, consiste em pequenas refeições semi-sólidas ou líquidas em pequenas quantidades, com o animal em posição elevada (NELSON e COUTO, 1998), ou quando possível dirigido para a causa primária (FEITOSA, 2008). O presente relato refere-se a um caso clínico-cirúrgico de um cão da raça poodle, com três anos de idade, encaminhado a um Hospital Veterinário na cidade de Uberlândia, Minas Gerais, apresentando subnutrição severa, histórico de regurgitação crônica e diagnóstico de persistência do ducto arterioso, provocada por um desenvolvimento anormal de estruturas vasculares definitivas derivadas do arco aórtico durante a embriogênese, como causa primária de megaesôfago congênito. **Relato de caso:** O caso foi descrito em um cão da raça poodle, de três anos de idade, encaminhado a um Hospital Veterinário da cidade de Uberlândia, apresentando subnutrição severa e histórico de regurgitação crônica. Exames complementares como hemograma, creatinina e ALT foram realizados no animal, juntamente com a radiografia contrastada, solicitada para confirmação da suspeita clínica de megaesôfago, uma vez que ao exame radiográfico constatou-se extensa área de dilatação esofágica. Após esses procedimentos, foi realizada uma gastrotomia para alimentação do paciente, com o intuito de melhorar seu estado nutricional e prepará-lo então para uma toracotomia exploratória.

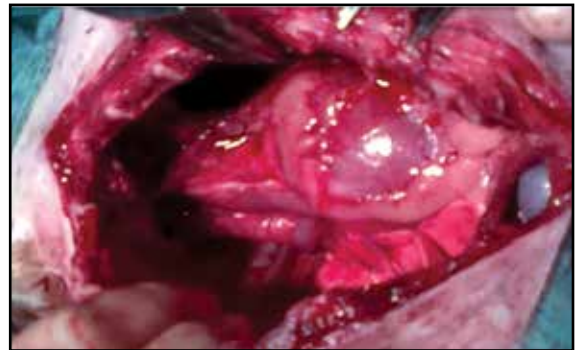


**Figura 1.** Condição corporal do animal relatado no pré-operatório da cirurgia de Gastrotomia.



**Figura 2.** Radiografia contrastada confirmando presença de dilatação esofágica (megaesôfago).

**Discussão:** Dos exames complementares realizados, apenas a ALT apresentou um aumento significativo (272 U/l) em relação aos valores de referência para cães, caracterizando uma possível alteração hepática, consequência do estado nutricional do animal. A radiografia contrastada confirmou a suspeita clínica de megaesôfago. No entanto, durante o procedimento cirúrgico da toracotomia exploratória, confirmou-se a persistência do ducto arterioso, diagnosticando assim a causa primária do megaesôfago. Procedeu-se a correção cirúrgica da anomalia e o paciente se recuperou do procedimento, porém foi a óbito devido a uma pneumonia aspirativa, após quatro dias de pós-operatório.



**Figura 3.** Persistência do ducto arterioso, descoberto durante o procedimento cirúrgico de toracotomia exploratória.

**Conclusão:** Assim sendo, conclui-se que esse relato de caso ressaltou a importância clínica-cirúrgica, na Medicina Veterinária, dos diagnósticos precoces de moléstias esofágicas e de suas etiologias, a fim de possibilitar um tratamento clínico-cirúrgico adequado, melhor prognóstico e mais qualidade de vida aos pacientes acometidos pelas mesmas.

1 Acadêmicos do curso de Medicina Veterinária da Universidade Federal de Uberlândia (UFU), Minas Gerais, Uberlândia.

2 Professora Substituta do Curso de Medicina Veterinária e Médica Veterinária do Hospital Veterinário da Universidade Federal de Uberlândia (UFU), Minas Gerais, Uberlândia.

3 Médica Veterinária e Residente do Hospital Veterinário da Universidade Federal de Uberlândia (UFU), Minas Gerais, Uberlândia.

Endereço para correspondência: Letícia Pereira da Silva; Faculdade de Medicina Veterinária – FAMEV, campus Umarama, bloco 2T, Av. Pará, 1720, Uberlândia – MG, Tel/fax – (34) 3218-2228; endereço eletrônico do autor: leticia\_pds@yahoo.com.br

## Referências bibliográficas:

- BARKER, I. K. & VAN DREUMEL, A. A. The Alimentary System. In: Pathology of Domestic Animals. 3rd ed. Vol. 2. London: Academic Press; 1985. p. 22 - 27.
- FEITOSA, F. L. F. Sistema Digestório. In: \_\_\_\_\_ . Semiologia Veterinária: a arte do diagnóstico. 2.ed. São Paulo: Roca; 2008. p.124 – 125.
- JONES, B. D.; JERGENS, A. E.; GUILFORD, W. G. Moléstia do Esôfago. In: Tratado de Medicina Interna Veterinária. 3.ed. Vol. 3. São Paulo: Manole; 1992. p.1318 - 1329.
- NELSON, R. W. & COUTO, C.G. Anomalias do anel vascular. São Paulo: Manole; 1998. p.125.

**Palavras-chave:** cão, ducto arterioso, megaesôfago

**Keywords:** dog, ductus arteriosus, megaesophagus.

## Torção esplênica crônica em cão da raça sharpei

Nunes, T.C.<sup>1</sup>; Jorge, R. C.<sup>1</sup>; Bernandes Jr, J.P.<sup>1</sup>; Gouveia, B.H.; Duarte, R.<sup>1</sup>

Um cão da raça sharpei, macho, com 5 anos de idade, foi atendido apresentando apatia, dispneia e dilatação gástrica. Ao exame físico apresentava padrão respiratório restritivo, taquicardia, hipotermia e presença de som timpânico à percussão da região epigástrica. A presença de gás foi confirmada após a realização de gastrocentese percutânea. Nos exames laboratoriais foram observadas anemia (hematócrito 30%), hipoalbuminemia (1,4 mg/dl) e hipocalcemia (3,1 mEq/l). Devido ao quadro de dilatação gasosa em topografia de estômago, o paciente foi internado para estabilização e procedimento cirúrgico. Na laparotomia exploratória foi constatada rotação gástrica de 180°, associada à rotação de 6 vezes do pedículo esplênico, ambas em sentido horário, com presença de pequenas áreas hemorrágicas em parede gástrica e grande aderência de epíplon na cauda do baço, sugerindo alteração de caráter crônico. A esplenectomia total foi realizada com ligaduras em bloco, sem o reposicionamento do mesmo, evitando-se a reperusão do órgão. Foi realizado exame anatomopatológico e observadas congestão e hemorragia difusa e acentuada. No pós-operatório imediato, o paciente foi mantido sob monitoramento clínico, laboratorial e eletrocardiográfico. Não foram evidenciadas intercorrências e o animal recebeu alta no segundo dia do pós-operatório. A relação entre torção esplênica secundária à dilatação gástrica não pôde ser estabelecida neste paciente, devido às características sugestivas de cronicidade da torção do baço. Caso a torção esplênica tenha sido primária, uma predisposição à compressão e torção gástrica pode ter ocorrido. O prognóstico da torção esplênica em pacientes estáveis é bom. Complicações frequentemente atribuídas à enfermidade, tais como arritmias, sepse e distúrbios de coagulação, não foram observadas no caso descrito.

<sup>1</sup> Hospital Veterinário Pompeia.

## Hérnia escrotal unilateral em um cão da raça fila brasileiro – Relato de caso

Curti, F.<sup>1</sup>; Sampaio, G.R.<sup>2</sup>; Barros, R.<sup>1</sup>; Faria, L.G.<sup>1</sup>; Kawamoto, F.Y.<sup>1</sup>; Campos, I.O.<sup>3</sup>; Mesquita, L.R.<sup>4</sup>; Barros, B.S.<sup>4</sup>

**Introdução:** Hérnias escrotais são hérnias indiretas resultantes de defeito no anel vaginal, podendo ocorrer protusão de vísceras da cavidade abdominal para o interior do processo vaginal ao lado do cordão espermático. São raras, particularmente em gatos, apresentando relatos em cães jovens. Seus fatores etiológicos não são bem conhecidos, sendo citados traumas e defeitos anatômicos congênitos. São predominantemente unilaterais, com tumefação e dor. O diagnóstico pode ser realizado pela redução manual do conteúdo

herniado e palpação do anel, sendo confirmado por ultrassonografia. A intervenção cirúrgica é necessária para sua correção. **Relato de caso:** Atendeu-se um cão, raça Fila Brasileiro (meses de idade) apresentando aumento de volume nas regiões escrotal e parapeniana do lado direito, com conteúdo redutível manualmente. Ao exame ultrassonográfico constatou-se presença de alças intestinais no interior do saco herniário/processo vaginal. Após o diagnóstico definitivo, o animal foi encaminhado para herniorrafia escrotal. A incisão foi realizada sobre o aumento de volume, sendo exposto e aberto o saco herniário. As alças intestinais foram avaliadas quanto ao grau de viabilidade tecidual e o testículo foi divulsionado dos tecidos adjacentes. As alças apresentaram-se viáveis, reduzindo então, o conteúdo e o saco herniário para a cavidade abdominal. Realizou-se orquiectomia bilateral, com sutura do anel direito em padrão interrompido. Suturas de subcutâneo e pele foram realizadas de forma rotineira. No pós-operatório, foram instituídas dietas altamente digestíveis, com prescrição de antibioticoterapia, anti-inflamatórios, analgesia pós-cirúrgica e tratamento suporte. Após 10 dias, o animal retornou sem aumento de volume na região acometida, observando-se adequada correção da hérnia escrotal. A sutura de pele foi retirada e o paciente obteve alta hospitalar. **Discussão:** Apesar da baixa prevalência dessa hérnia, o diagnóstico e a correção precoces são fundamentais para evitar encarceramento e desvitalização do conteúdo herniado. **Conclusão:** O procedimento cirúrgico é fundamental para o tratamento de hérnias escrotais, independentemente da presença ou não de sinais sistêmicos de complicações, proceder a estabilização e a correção cirúrgica o mais brevemente possível, para evitar o agravamento do caso.

<sup>1</sup> Médico Veterinário Residente em Clínica Cirúrgica de Pequenos Animais – Universidade Federal de Lavras - UFLA, Lavras (MG)

<sup>2</sup> Professora Adjunta, Doutora do Departamento de Medicina Veterinária – Universidade Federal de Lavras - UFLA, Lavras (MG)

<sup>3</sup> Médica Veterinária Residente em Diagnóstico por Imagem em Pequenos Animais – Universidade Federal de Lavras - UFLA, Lavras (MG)

<sup>4</sup> Mestranda em Ciências Veterinárias – Universidade Federal de Lavras - UFLA, Lavras (MG)

## Referências bibliográficas:

- FOSSUM, T. W. *Cirurgia de Pequenos Animais*. 2. ed. São Paulo: Editora Roca. p.208, 2005.
- HAFEZ, E. S. E.; HAFEZ, B. *Reprodução Animal*. 7. ed. Barueri: Editora Manole. p.279-281, 2004.
- NASCIMENTO, E. F.; SANTOS, R. L. *Patologia da Reprodução dos Animais Domésticos*. 2. ed. Rio de Janeiro: Editora Guanabara Koogan. p.94-102, 2003.
- SCHNEIDER, R. K.; MILNE, D. W.; KOHN, C. W. Acquired inguinal hernia in the horse: a review of 27 cases. *Journal of the American Veterinary Medical Association*, Schaumburg, v.180, p.317-320, 1982.

## Complicações inerentes à ovariectomia: estudo retrospectivo do período compreendido entre os anos de 2006 e 2010, realizado no setor de obstetria e ginecologia do Hospital Veterinário da Faculdade de Medicina Veterinária e Zootecnia da Universidade de São Paulo

Faustino, M.<sup>1</sup>; Talib, M.S.F.<sup>2</sup>; Oliveira, C.M.<sup>3</sup>

A par da alta frequência de realização da ovariectomia (OHE) na clínica cirúrgica de pequenos animais, com fins eletivos, terapêuticos ou preventivos, ainda são descritas diversas complicações inerentes a essa intervenção, sejam em momentos trans ou pós-operatórios, precoces ou tardios. Em estudo