

ESTUDO ANÁTOMO-PATOLÓGICO E SEXAGEM MORFOMÉTRICA DE PINGUINS-DE-MAGALHÃES (*SPHENISCUS MAGELLANICUS*) JUVENIS DE VIDA LIVRE ENCONTRADOS NO LITORAL DE SÃO PAULO ENTRE MAIO E JULHO DE 2015

EWBANK, ANA CAROLINA¹; RUOPPOLO, VALERIA^{1,2}; SACRISTÁN, CARLOS¹; EBERT, MARIANA BERTHOLD³; STREFEZZI, RICARDO DE FRANCISCO⁴; VANSTREELS, RALPH ERIC THIJL¹; CATÃO-DIAS, JOSÉ LUIZ¹

1. Departamento de Patologia, Faculdade de Medicina Veterinária e Zootecnia, Universidade de São Paulo, São Paulo, SP, Brasil, CEP 05508-270.

2. Aiuká Consultoria em Soluções Ambientais, Rua Bahia 362, Forte Praia Grande, SP, Brasil, CEP 11700-280

3. Laboratório de Parasitologia de Animais Silvestres, Departamento de Parasitologia, Instituto de Biociências, Universidade Estadual Paulista, Botucatu, SP, Brasil, CEP 18618-970, Caixa Postal 510.

4. Departamento de Zootecnia, Faculdade de Zootecnia e Engenharia de Alimentos, Universidade de São Paulo, Pirassununga, SP, Brazil, CEP 13635-900.

Email: carolewbank@usp.br

Introdução e Objetivos: Pinguins são considerados sentinelas do ambiente marinho, servindo como indicadores precoces de impactos ambientais e desequilíbrios ecológicos [1]. Dentre eles, o pinguim-de-Magalhães (*Spheniscus magellanicus*), habitante da costa da Argentina, Chile e das Ilhas Falkland/Malvinas, visita a plataforma continental brasileira durante seu deslocamento invernal [2, 3], atingindo as regiões sul e sudeste do Brasil, de março a setembro [1,4]. Em sua grande maioria são juvenis inexperientes e debilitados, frequentemente afetados por atividades antrópicas, tais como: interação com a atividade pesqueira, poluição, ingestão de material sintético flutuante e petrolização [2,4,5]. Variações e anomalias nas correntes oceânicas, especialmente o fenômeno El Niño, também podem influenciar o evento [6]. A sexagem de pinguins por meio da análise discriminante de parâmetros morfométricos oferece resultados relativamente confiáveis, sendo uma técnica simples, rápida, de baixo custo e não invasiva [7, 8]. A utilização desta técnica, associada a exames post mortem, permite um melhor entendimento dos padrões migratórios, biologia e desafios encontrados por esses animais durante período de permanência na costa brasileira⁴. O objetivo do presente estudo foi avaliar a morfometria e reportar os achados anátomo-patológicos encontrados em pinguins-de-Magalhães encalhados na costa sudeste brasileira entre maio e julho de 2015. **Material e Métodos:** Foram avaliados macroscopicamente 50 cadáveres de pinguins-de-Magalhães juvenis encontrados no litoral de Praia Grande/SP entre 1º de Maio e 31 de Julho de 2015: 20 chegaram mortos à praia; 24 morreram durante a permanência em centro de reabilitação; e seis morreram por afogamento após a captura por redes de pesca. Dentre os animais submetidos à necropsia, oito (16%) foram considerados aptos quanto ao estado de conservação para avaliação histopatológica. Nestes casos, fragmentos de órgãos selecionados foram fixados em solução de formaldeído à 10% e processados de acordo com as técnicas rotineiras de histopatologia. Os parâmetros morfométricos avaliados foram: altura (BD), comprimento (BL) e largura (BW) do bico; largura da comissura bucal (CW); comprimento total da nadadeira (TFL) e do cotovelo à sua extremidade (EFL); comprimento do dedo médio (MTL), tarso (TL) e pata (PML); circunferência de cabeça (HC) e axilar (AC); comprimento do corpo à cabeça (HBL) e total (TBL); e massa corpórea. **Resultados e Discussão:** Os exames necroscópicos revelaram lesões macroscópicas em sistemas cardíaco (12%, 6/50), respiratório (12%, 6/50), hepático (6%, 3/50), linfóide (6%, 3/50), gastrointestinal (2%, 1/50), neurológico (2%, 1/50) e outros (2%, 1/50). Os resultados histopatológicos parciais e preliminares são listados na tabela 1. Corpos estranhos foram encontrados

no conteúdo gástrico de 24% (12/50) dos animais e incluíam, dentre outros, fragmentos inorgânicos (restos de embalagens e sacolas plásticas, fios de arame, borracha e cordas) e orgânicos (sementes, fragmentos de madeira e algas). O nematódeo anisquídeo *Contraecum pelagicum*, previamente registrado em pinguins-de-Magalhães [9,10], foi identificado morfológicamente no trato gastrointestinal de 10% (5/50) dos animais avaliados. A sexagem necroscópica identificou 41 fêmeas e nove machos, uma razão sexual significativamente desbalanceada (Teste de uma proporção; $P < 0.001$). Diferenças nos parâmetros morfométricos foram observadas entre os sexos (Teste de Mann-Whitney), sendo mais altos nos machos: altura do bico (BD) ($P < 0.001$), largura da comissura bucal (CW) ($P = 0.023$), comprimento do cotovelo à extremidade da nadadeira (EFL) ($P = 0.006$), comprimento total da nadadeira (TFL) ($P = 0.014$), circunferência de cabeça (HC) ($P = 0.002$) e massa corpórea ($P = 0.021$). Funções discriminantes de sexagem descritas na literatura para pinguins-de-Magalhães apresentaram acurácia reduzida, entre 80% e 86%, sem ter apresentado um viés sistemático para qualquer um dos sexos. O melhor desempenho foi obtido pela função discriminante JUV-A [$D = (0.984 \times BD) - 18.644$] [7]. Devido ao insuficiente tamanho amostral de machos, não foi proposta uma nova função discriminante. **Conclusões:** Apesar de ser a espécie de ave mais comumente encalhada ao longo do litoral brasileiro, ainda há poucos registros do número de pinguins-de-Magalhães que morrem a cada ano na costa brasileira, seu status físico no momento do encalhe e fatores causadores de tal fenômeno. Os resultados do presente trabalho confirmam estudos anteriores que apontam uma maior mortalidade de fêmeas juvenis no litoral brasileiro. O trabalho conjunto com centros de reabilitação e a realização de exames post mortem é de extrema importância para a conservação do pinguim-de-Magalhães, bem como para um melhor entendimento da sua ecologia, dinâmica populacional e sobrevivência durante o período em que se encontra na plataforma continental brasileira. **Apoio financeiro:** FAPESP (processo 2010/51801-5), CAPES.

Referências

- [1] BOERSMA, P. D. Penguins as Marine Sentinels. *BioScience*, Oxford, v. 58, n. 7, p. 597-607, July/Aug. 2008.
- [2] SILVA-FILHO, R. P.; RUOPPOLO, V. Sphenisciformes (Pinguim). In: CUBAS, Z. S.; SILVA, J. C. R.; CATÃO-DIAS, J. L. (Ed.). *Tratado de animais selvagens: medicina veterinária*. 2. ed. São Paulo: Roca, 2015. p. 364-416.
- [3] REIS, E. C. et al. Molecular sexing of unusually large numbers of *Spheniscus magellanicus* (*Spheniscidae*) washed ashore along the Brazilian coast in 2008. *Genet. Mol. Res.*, Ribeirão Preto, v. 10, n. 4, p. 3731-3737, Dec. 2011.
- [4] MÄDER, A.; MARTIN SANDER, M.; CASA Jr., G. Ciclo sazonal de mortalidade do pinguim-de-magalhães, *Spheniscus magellanicus* influenciado por fatores antrópicos e climáticos na costa do Rio Grande do Sul, Brasil. *Rev. Bras. Ornitol.*, v.18, n. 3, p. 228-233, set. 2010.
- [5] TRATHAN, P. N. et al. Pollution, habitat loss, fishing and climate change as critical threats to penguins. *Conserv. Biol.*, Boston, Mass., v. 29, n. 1, p. 31-41, Feb. 2014.
- [6] DANTAS, G. P. M. et al. Evidence for Northward extension of the winter range of Magellanic penguins along the Brazilian Coast. *Marine Ornithol.*, v. 41, n. 2, 195-197, 2013.
- [7] VANSTREELS, R. E. T. et al. Gender determination from morphometrics in migrating Magellanic Penguins (*Spheniscus magellanicus*). *Marine Ornithol.*, v. 39, n. 2, p. 215-220, 2011.
- [8] ZALAVAGA, C. B.; PAREDES, R. Sex determination of adult Humboldt penguins using morphometric characters (Determinación del sexo en adultos de *Spheniscus humboldti* utilizando características morfométricas). *J. Field Ornithol.*, v. 68, n. 1, p. 102-112, 1997.
- [9] CAMPOS, S. D. E. et al. *Contraecum pelagicum* and *C. plagiaticium* (Nematoda: Anisakidae) infection in Magellanic penguins (*Sphenisciformes: Spheniscidae*) on the coast of Rio de Janeiro State. *Pesq. Vet. Bras.*, Rio de Janeiro, v. 33, n. 1, p. 89-93, jan. 2013.
- [10] BORGES, J. N. et al. Molecular and morphological characterization of *Contraecum pelagicum* (Nematoda) parasitizing *Spheniscus magellanicus* (Chordata) from Brazilian waters/ Caracterização molecular e morfológica de *Contraecum pelagicum* (Nematoda) parasito de *Spheniscus magellanicus* (Chordata) em águas brasileiras. *Braz. J. Vet. Parasitol.*, Jaboticabal, v. 23, n. 1, p. 74-79, jan./mar. 2014.

Tabela 1 - Achados histopatológicos parciais encontrados em pingüins-de-magalhães (*Spheniscus magellanicus*) juvenis de vida livre encontrados no litoral de São Paulo, Brasil entre maio a julho de 2015

Grupo	Alterações histopatológicas
Animais encontrados mortos na praia (n=3)	<p>Congestão cardíaca moderada (1/3) Pneumonia granulocítica difusa moderada (1/3) Congestão pulmonar moderada a severa (2/3) com áreas multifocais de hemorragia (1/3)</p> <p>Edema pulmonar moderado (1/3)</p> <p>Traqueíte difusa discreta a moderada predominantemente linfoplasmocitária com raros granulócitos (1/3)</p> <p>Congestão hepática moderada (1/3)</p> <p>Hemossiderose hepática moderada a severa (1/3)</p> <p>Hepatite perivascular discreta a moderada (1/3)</p> <p>Congestão renal discreta a moderada (1/3)</p> <p>Hiperplasia esplênica linfóide moderada à severa com marcante perda da estrutura trabecular original (1/3)</p> <p>Congestão esplênica moderada à severa (1/3)</p> <p>Hemossiderose esplênica moderada à severa (1/3)</p> <p>Esplenite difusa aguda moderada (1/3)</p> <p>Linfocitólise esplênica discreta à moderada (1/3)</p>
Animais afogados (n=4)	<p>Congestão cardíaca difusa moderada (3/4)</p> <p>Congestão pulmonar moderada a severa (3/4)</p> <p>Edema pulmonar moderado a severo (2/4)</p> <p>Pneumonia granulocítica difusa discreta a moderada (2/4)</p>
Animais que vieram á óbito durante a reabilitação (n=1)	<p>Congestão pulmonar difusa moderada a severa (1/1)</p> <p>Hemorragia pulmonar multifocal coalescente moderada com presença de colônias bacterianas intravasculares e/ou em espaços aéreos (1/1)</p> <p>Edema pulmonar com presença de fibrinas em espaços aéreos (1/1)</p> <p>Hemossiderose hepática moderada a severa (1/1)</p> <p>Hematopoiese hepática extracelular (1/1)</p> <p>Hepatite perivascular mononuclear multifocal discreta a moderada (1/1)</p> <p>Congestão hepática moderada a difusa (1/1)</p> <p>Esplenite embólica bacteriana multifocal coalescente necrótica com depressão linfóide e hiperplasia linfóide (1/1)</p>

Figuras:

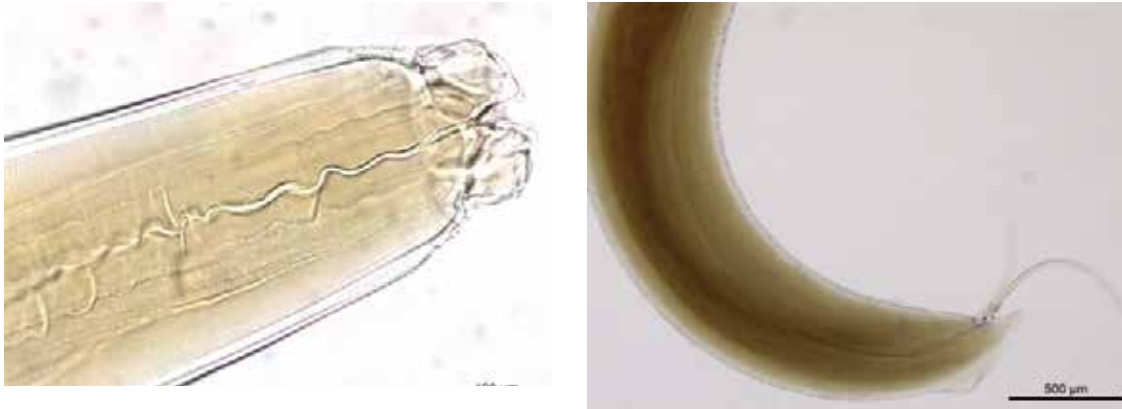


Figura 1 - Porção anterior (esquerda) e espiculo posterior (direita) do anasikideo *Contraecum pellagicum* encontrado em trato gastrointestinal de pinguins-de-Magalhães capturados no litoral brasileiro no período de maio a julho de 2015

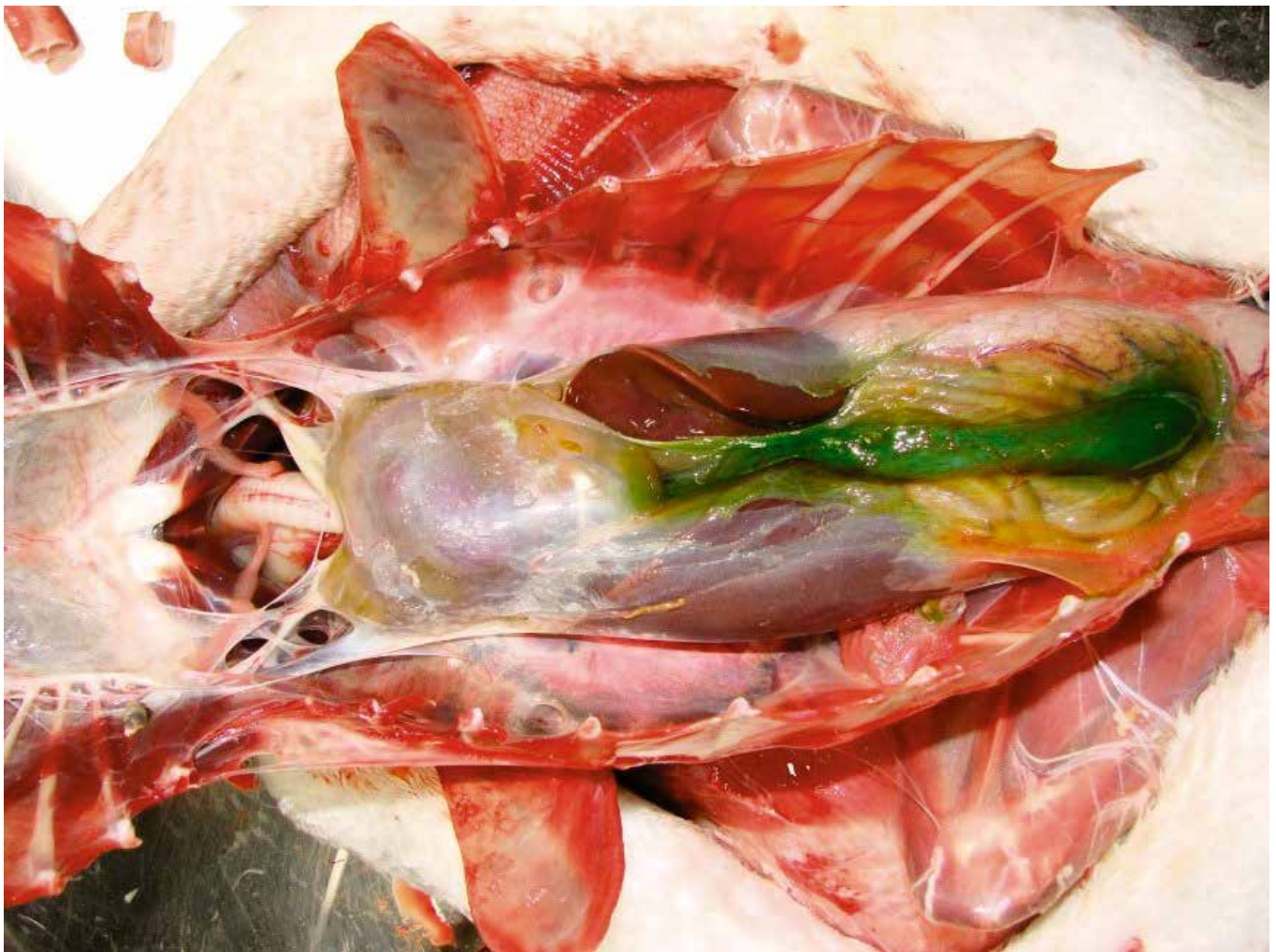


Figura 2 - Pinguim-de-Magalhães encontrados no litoral brasileiro entre maio a julho de 2015. Observar a presença de líquido translúcido amarelado (hemopericárdio) e inflamação do saco pericárdico (pericardite). Discreta hepatomegalia. Vesícula biliar repleta de conteúdo

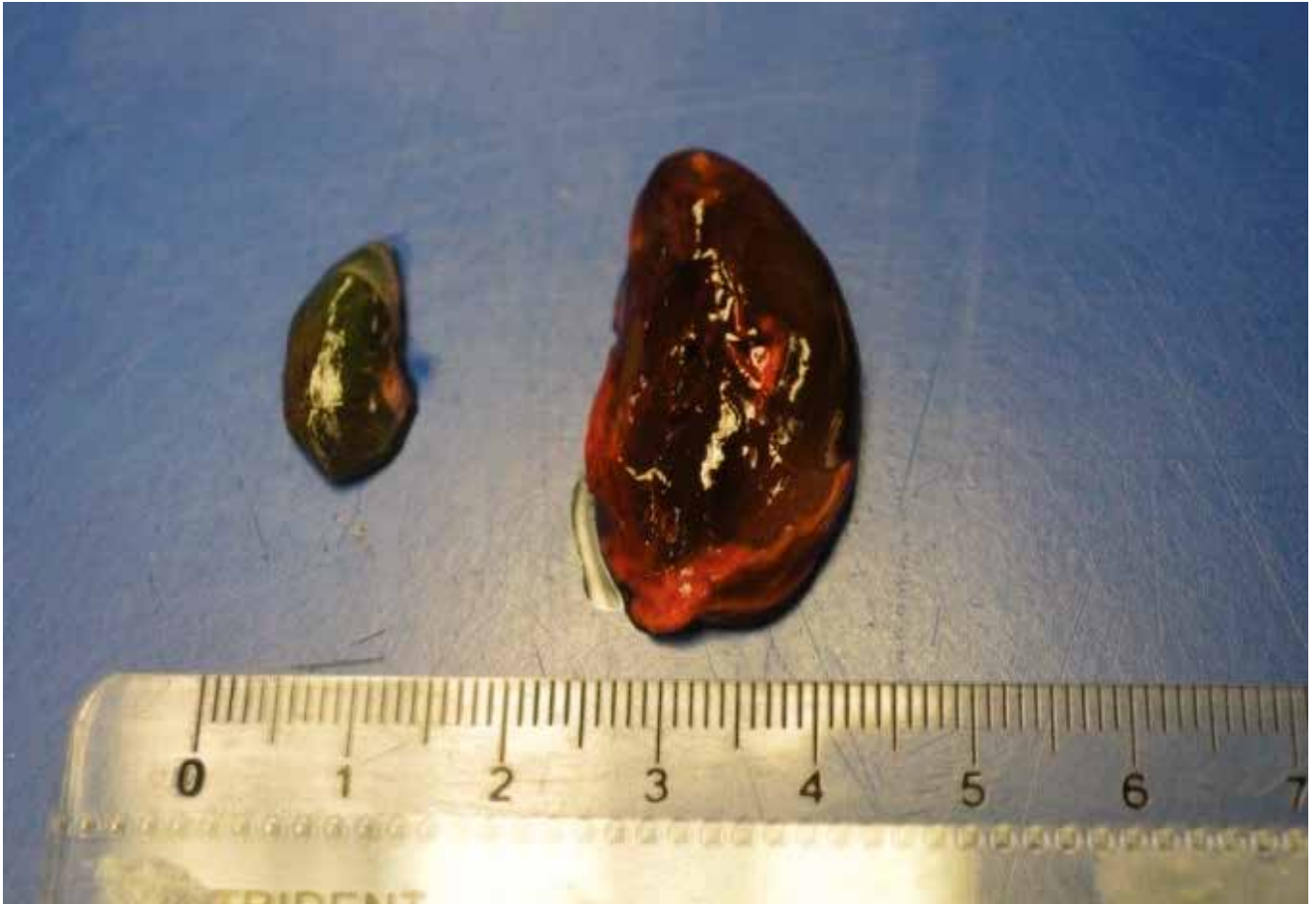

Figura 3: Pinguim-de-Magalhães encontrados no litoral brasileiro entre maio a julho de 2015 -Baço de tamanho normal (esverdeado devido à impregnação por bile; esquerda); esplenomegalia severa e congestão esplênica (direita)

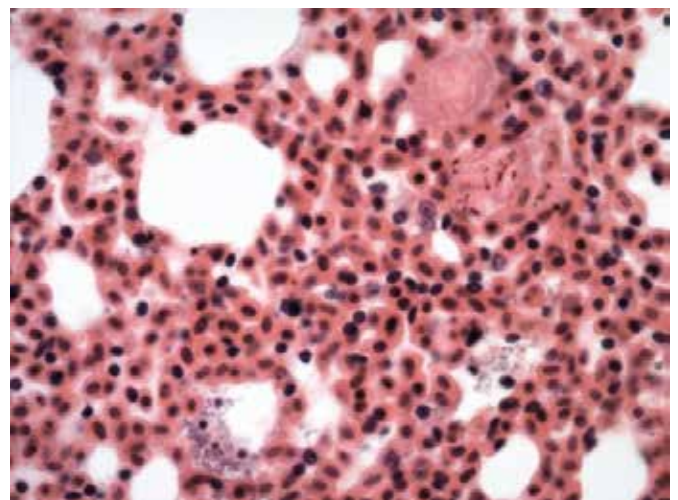


Figura 4. Pinguim-de-Magalhães encontrados no litoral brasileiro entre maio a julho de 2015-Pneumonia granulocítica com presença de fibrina e colônias bacteriana em espaços aéreos.

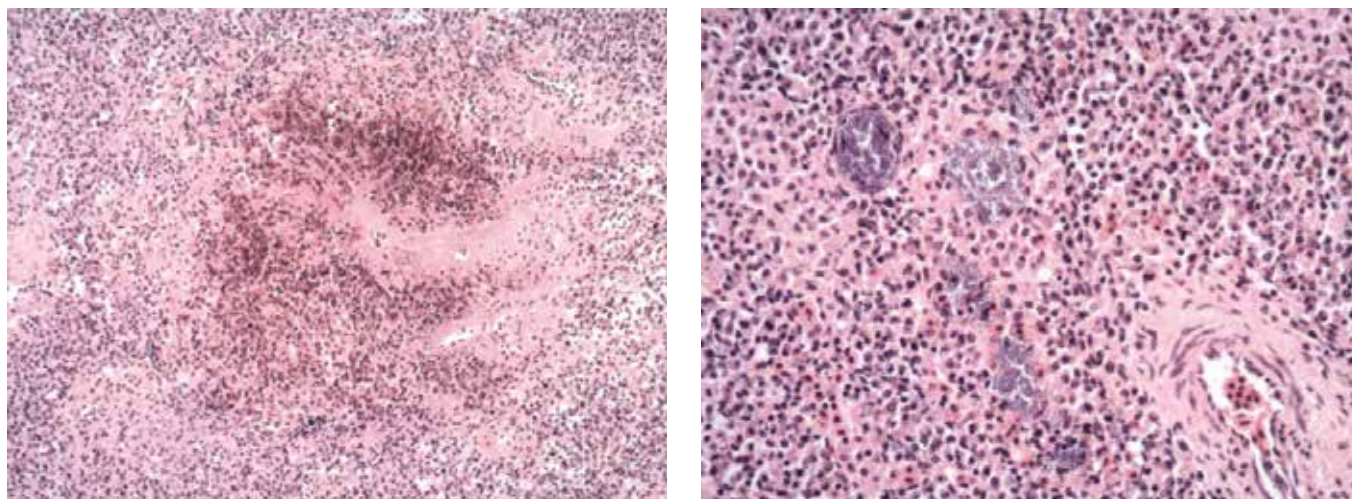


Figura 5. Pinguim-de-Magalhães encontrados no litoral brasileiro entre maio a julho de 2015. Esplenite multifocal coalescente necrótica com depressão linfóide e hiperplasia linfóide.




Figura 6. Pinguim-de-Magalhães encontrados no litoral brasileiro entre maio a julho de 2015. Corpos estranhos encontrados no conteúdo gástrico dos animais: fragmentos orgânicos (sementes, fragmentos de madeira e algas) e inorgânicos (restos de embalagens e sacolas plásticas, fios de arame, borracha e cordas).