

A criptococose e sua importância na Medicina Veterinária*

Cryptococcosis and its importance in Veterinary Medicine

Resumo

A criptococose é uma micose de natureza sistêmica oportunista, considerada uma zoonose causada pelo complexo *Cryptococcus neoformans* que compreende dois agentes etiológicos, o *C. neoformans* e o *C. gattii*, capazes de acometer aves, homens, animais domésticos e silvestres. A infecção ocorre por inalação dos esporos do agente que é frequentemente isolado em excretas de pombos (*Columba livia*), considerados os reservatórios naturais do fungo. As alterações são encontradas em diversos sistemas do organismo. A criptococose é uma das micoses de mais fácil diagnóstico por apresentar marcado tropismo neurológico, abundância de elementos fúngicos no líquido e nas lesões. Para o tratamento em animais e humanos, as drogas selecionadas são diferenciadas para que não haja a seleção de estirpes resistentes.

Abstract

Cryptococcosis is an opportunist systemic mycosis considered as zoonosis caused by the complex *Cryptococcus neoformans* that comprises two etiologic agents, *C. neoformans* and *C. gattii*. Both of them can attack birds, humans, domestic animals and wild ones. The infection is produced by spores inhalation. These spores are often isolated from pigeon (*Columba livia*) faeces. These birds are considered as the natural fungus reservoir. The lesions of this disease can be found in several organ systems and it is one of the mycosis with prompt diagnosis because the infectious agent presents a marked neurological tropism, plenty of fungus elements in the CSF and in the lesions. The treatment of animals and humans must be performed with selected different drugs to prevent the selection of resistant strains.

Recebido em 01 de novembro de 2016 e aprovado em 20 de janeiro de 2017.

*Artigo apresentado no 14º Congresso Paulista de Especialidades, promovido pela Sociedade Paulista de Medicina Veterinária, durante a Pet South America 2016.

Marina Müller¹
Márcia Nishizawa²

Rua Dr. Francisco Ursaia, 97, Jardim Regina,
São Paulo/SP, CEP: 05175-250
✉ marinamuller@live.com



Palavras-chave

Cryptococcus. Fungos. Zoonose. Pombos. Aves.

Keywords

Cryptococcus. Fungus. Zoonosis. Pigeon. Birds.

A criptococose, também conhecida por Torulose, Blastomicose Europeia e Doença de Busse-Buschke (BRASIL, 2012) é uma zoonose oportunista, causada por uma levedura encapsulada, que pertence ao gênero *Cryptococcus* (KON *et al.*, 2008), que é encontrada em solos, frutos e vegetais em decomposição. O primeiro relato da criptococose foi efetuado em 1894, quando Francisco Sanfelice, estudando blastomicetos do suco de algumas frutas, isolou pela primeira vez o fungo que viria a ser chamado *Cryptococcus neoformans* (LACAZ *et al.*, 2002).

O fungo é eliminado nas fezes das aves, principalmente os pombos (SAIF *et al.*, 2008), onde pode permanecer por mais de dois anos (MARCASSO, 2005). As aves dificilmente se infectam pelo fungo, na maioria das vezes são apenas portadoras, devido à alta concentração de nitrogênio em suas fezes que favorece o desenvolvimento e a manutenção fúngica no solo. A criptococose está mais associada a humanos e animais domésticos, em especial, aos gatos, aos animais de produção e, mais dificilmente, aos animais silvestres. Os seus sinais são divididos em quatro síndromes, que podem aparecer de forma isolada ou conjunta: síndrome respiratória, neurológica, ocular e cutânea (NELSON; COUTO, 2010; QUEIRÓZ *et al.*, 2008; SILVA *et al.*, 2009; FRAGA, 2014; RUPLEY, 1999; BROOKS *et al.*, 2009).

¹ Discente de Medicina Veterinária na Universidade Anhembi Morumbi, São Paulo/SP, Brasil.

² Doutora em Medicina Veterinária e professora da Universidade Anhembi Morumbi, São Paulo/SP, Brasil.

A criptococose é uma doença infecciosa fúngica potencialmente fatal e cosmopolita. Quanto à transmissão, não foi provado que pode ser passada diretamente de animais para humanos e vice-versa. A infecção decorre da exposição a um ambiente comum, classificando-se como uma saproozoonose (NELSON; COUTO, 2010).

A infecção apresenta-se de forma subaguda ou crônica, e tem como alvo pacientes imunossuprimidos (QUEIRÓZ *et al.*, 2008). A mortalidade por criptococose é estimada em 10% nos países desenvolvidos, chegando a 43% nos países em desenvolvimento (KON *et al.*, 2008). O objetivo deste trabalho é trazer de forma sucinta aspectos epidemiológicos, clínicos, diagnósticos e do tratamento desta doença em humanos, animais de companhia e de criação.

Etiologia e Epidemiologia

Cryptococcus neoformans e *Cryptococcus gattii* correspondem à forma assexuada de basidiomicetos zoopatógenos. Apresentam-se como leveduras globosas ou ovaladas, de 3 a 8µm de diâmetro, com brotamento único ou múltiplo, de colo estreito, envolvidas por característica cápsula mucopolissacáride. Nos meios de cultivo como Ágar sabouraud glicose 2% e Ágar extrato de malte e levedura formam-se colônias de cor branca a creme, brilhantes, de textura mucoide, margem lisa e inteira logo após três dias estando à temperatura de 25 a 37°C. O componente capsular predominante é o glucoronoxilomanana, determinante dos sorotipos A, B, C, D e AD. A capacidade de produção de melanina com formação de colônias marrons em meios com extrato de sementes de Níger é característica das espécies *C. neoformans* e *C. gattii*, não ocorrendo em nenhuma outra espécie de *Cryptococcus* ou levedura de interesse médico (KON *et al.*, 2008).

O hospedeiro suscetível na criptococose é o paciente imunossuprimido (NELSON; COUTO, 2010). As vias de eliminação são as fezes de aves. As portas de entrada são as vias respiratórias. A via de transmissão é horizontal na maioria das vezes, sendo relatada de forma rara a via vertical (KON *et al.*, 2008; SILVA *et al.*, 2009).

A micose ocorre após inalação de células dessecadas de levedura ou por pequenos basidiósporos (BROOKS *et al.*, 2009). No caso da *C. neoformans*, a infecção pode ocorrer por inalação de partículas fecais dispersas no ar ou de aves ressecadas (SAIF *et al.*, 2008). Nos pulmões as leveduras neurotrópicas migram tipicamente para o sistema nervoso central, onde causam meningoencefalites. Porém, também possuem capacidade de infectar muitos outros órgãos (BROOKS *et al.*, 2009).

A disseminação da criptococose está relacionada às vias hematogênica e linfática, e o fungo demonstra

predileção por locais bastante vascularizados, como o sistema nervoso central, o globo ocular, os linfonodos e o tecido cutâneo (NELSON; COUTO, 2010). Wilkinson (1988) descreveu o caso de um cão em que a transmissão ocorreu pela via transcutânea.

A criptococose está relacionada ao acometimento de pacientes imunossuprimidos, já em pacientes saudáveis ela pode passar como assintomática ou até autolimitante (BROOKS *et al.*, 2009).

Aspectos clínicos

De acordo com a forma de disseminação do *Cryptococcus spp.*, a infecção pode desencadear quatro diferentes síndromes tanto nos humanos como nos animais. A evolução do quadro está na dependência da resposta imunológica do paciente no momento da infecção (QUEIRÓZ *et al.*, 2008).

Segundo Nelson e Couto (2010) os sinais clínicos da criptococose em animais domésticos são similares para as infecções dos dois agentes (*C. neoformans* e *C. gattii*) e podem ser divididos em quatro síndromes principais que podem ocorrer isoladas ou associadas: síndrome respiratória, síndrome neurológica, síndrome ocular e síndrome cutânea (QUEIRÓZ *et al.*, 2008).

A síndrome respiratória, mais frequente no gato, caracteriza-se por respiração estertorosa, corrimento nasal mucopurulento, seroso ou sanguinolento, dispneia inspiratória e espirros. Pode ainda ocorrer a formação de massas firmes ou pólipos no tecido subcutâneo, principalmente sobre a cartilagem do plano nasal, levando ao aspecto de “nariz de palhaço”, a tosse também é um sintoma em comum para os cães.

Já a síndrome neurológica, mais comum em cães, pode apresentar-se como uma meningoencefalomielite, em que os sinais apresentados estarão relacionados ao local da lesão. Observa-se principalmente desorientação, diminuição da consciência, dor cervical, espasticidade, andar em círculos, ataxia vestibular, pressão de cabeça, anisocoria, dilatação pupilar, cegueira, surdez, perda de olfato, ataxia progredindo para paresia, paraplegia e convulsões. A síndrome ocular manifesta-se por um complexo de sinais incluindo uveíte anterior, coriorretinite, neurite óptica, fotofobia, blefaroespasma, opacidade da córnea, edema inflamatório da íris e/ou hifema. A síndrome cutânea ocorre preferencialmente na pele da cabeça e pescoço dos gatos, caracterizando-se como nódulos múltiplos, de crescimento rápido, firmes e indolores que tendem a ulcerar e drenar exsudato serosanguinolento (ANDREATTI FILHO, 2006).

Em animais de produção, o primeiro caso identificado de criptococose foi o de um caprino no Brasil, em 1957.

Dacorso e Chagas descreveram os sinais da síndrome neurológica (encefalite) e da síndrome respiratória (pneumonia). No caso dos equinos, a infecção tem sido associada a problemas respiratórios, neurológicos, reprodutivos e doenças neonatais. Já em bovinos, a infecção ocorre de forma ainda mais rara, a doença apresenta-se com sinais de meningoencefalite (SILVA *et al.*, 2009) e mastite criptocócica (FRAGA, 2014). Entre os suínos há pouquíssimos relatos sobre a ocorrência da criptococose, entretanto o que se sabe é que em suínos infectados há um maior acometimento da síndrome respiratória, com sinais representados por tosse, corrimento nasal associado à hipertermia, caquexia e lesões de pneumonia granulomatosa progressiva observadas na necropsia (FERREIRO *et al.*, 2007).

Ainda há pouquíssimos relatos de aves silvestres com a criptococose, sabe-se que a doença clínica de aves silvestres é muito rara. Entretanto, a presença do *Cryptococcus spp.* é frequentemente demonstrada nas fezes desses animais. O diagnóstico *ante mortem* é difícil pois os sinais clínicos

não são patognomônicos. Todavia, os sinais observados são: fraqueza, depressão, dispneia, anorexia, perda de peso, diarreia, massas na cavidade oral, cegueira, incoordenação, paralisia progressiva e, eventualmente, morte (FRAGA, 2014). Ainda pode ocorrer agitação da cabeça ou sinusite, oscilação caudal ou cianose, exoftalmia ou edema periorbital, ataxia, inclinação na cabeça, andar em círculos ou nistagmo (RUPLEY, 1999).

Em homens a criptococose é uma micose de grande importância, ocupando uma posição de destaque entre as causas de internações registradas em diversos hospitais públicos brasileiros no período compreendido entre os anos de 2000 a 2007. De todas as regiões envolvidas, a sudeste é a mais acometida (BRASIL, 2012). Nos humanos, assim como em todos os outros animais, a infecção se dá pela via aerógena e o sistema respiratório é o local de desenvolvimento do foco primário de onde, dependendo da resposta do hospedeiro, poderá disseminar-se para o sistema neurológico (ANDREATTI FILHO, 2006). Os pacientes queixam-se de cefaleia, rigidez na nuca

Ciclo biológico do *C. neoformans*



Figura 1 - O fungo produz a enzima uréase e utiliza o excremento de pombo como fonte de N₂.
Fonte: (<http://imgur.com/gallery/fk3bn>).

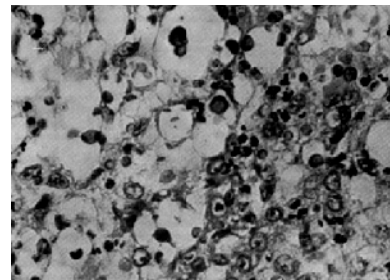


Figura 4 - A infecção causa diversos danos a diferentes órgãos. Na figura, corte de tecido da cavidade nasal em um gato acometido por criptococose.
Fonte: (<http://bit.ly/2oCYLeN>).

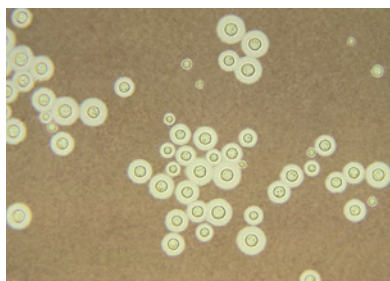


Figura 2 - Reproduz-se por brotamento, mantém a forma de levedura no ambiente.
Fonte: (<http://bit.ly/2nL5P5a>).

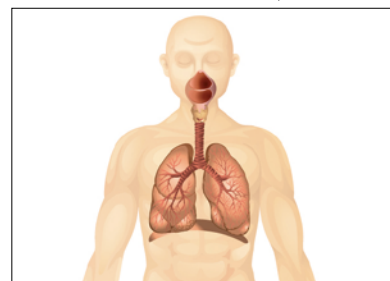


Figura 3 - O *Cryptococcus neoformans* penetra no organismo do hospedeiro através do sistema respiratório.
Fonte: (<http://bit.ly/2p24w1Q>).

e desorientação, além de apresentarem lesões na pele e em outros órgãos que possam ter tido contato com o fungo (BROOKS *et al.*, 2009).

A imagem mostra como funciona o ciclo biológico do *Cryptococcus neoformans* desde a permanência do agente nas fezes dos pombos, utilizando as altas concentrações de nitrogênio já presentes para sua manutenção, sua reprodução por brotamento no ambiente e sua penetração no organismo pela inalação dos esporos, além de uma figura macroscópica do tecido nasal evidenciando inúmeros agentes fúngicos de *cryptococcus*.

Diagnóstico

A criptococose é uma das micoses de mais fácil diagnóstico por apresentar marcado tropismo neurológico, abundância de elementos fúngicos no líquor e nas lesões, presença de cápsula característica, diagnóstico imunológico e coloração tecidual específica. Na microscopia, a levedura pode ser vista em vários tipos de secreções: no lavado brônquico, no líquido cefalorraquidiano, no pus de abscesso, na urina, no aspirado de medula óssea e nos linfonodos, já que a utilização de corante tinta da China facilita a visualização na cultura, o exame comprobatório da doença. O *Cryptococcus* cresce em temperaturas de 25 a 37°C em meios como: Ágar sangue, Ágar sabouraud e Ágar infusão de cérebro-coração, onde são observadas colônias mucoides de tonalidade creme após 48h de incubação. A habilidade de utilizar a glicina como fonte de carbono e nitrogênio, e a resistência à canavanina azul de bromotimol permitem a separação entre o *Cryptococcus gattii* e o *Cryptococcus neoformans* no meio GGB (KON *et al.*, 2008).

As anormalidades laboratoriais observadas na criptococose incluem a anemia não regenerativa e a monocitose, bem como alterações no líquido cefalorraquidiano, com aumento da quantidade de células com predominância de mononucleares e neutrófilos (NELSON; COUTO, 2010).

As alterações radiográficas compatíveis com a criptococose incluem o aumento da densidade dos tecidos moles na cavidade nasal, causado pela formação de granuloma fúngico, bem como deformidade e lise do osso nasal. A linfadenopatia hilar e os padrões intersticiais pulmonares difusos a miliares também são anormalidades radiográficas comuns (NELSON; COUTO, 2010).

Além dos já citados métodos, o diagnóstico definitivo também se baseia na detecção do antígeno no soro, líquor e humor aquoso através do teste de aglutinação em látex ou na demonstração do organismo por citologia e histopatologia (NELSON; COUTO, 2010).

Tratamento

No tratamento de humanos e animais têm sido empregados diversos antifúngicos: anfotericina B, cetoconazol, itraconazol, fluconazol e 5-flucitosina, isoladamente ou em várias combinações. Geralmente, em animais domésticos, a anfotericina B não é indicada, a menos que haja risco de morte e o animal necessite de rápida resposta terapêutica. O cetoconazol, o itraconazol e o fluconazol são agentes usados isoladamente em cães e gatos que não apresentam risco de vida. O cetoconazol pode levar a efeitos deletérios, como inapetência, êmese, diarreia, perda de peso e aumento das atividades de enzimas hepáticas, suprimindo também a produção de testosterona em cães com o uso crônico. O fluconazol deve ser considerado em casos de infecção ocular ou neurológica, podendo ocorrer efeitos deletérios, como inapetência e erupções por drogas, assim, seu uso deve ser descontinuado e, após a melhora dos sinais, retomar o tratamento com uma dose 50% menor que a primeira. Já a flucitosina é o fármaco de eleição para tratamento de síndrome neurológica, uma vez que este produto atravessa a barreira hematoencefálica. A criptococose apresenta prognóstico reservado, de acordo com o desenvolvimento da doença (ANDREATTI FILHO, 2006; NELSON; COUTO, 2010; BIVANCO; MACHADO; MARTINS, 2006).

Conclusão

A disseminação do *Cryptococcus spp.* por todo o Brasil torna a criptococose uma doença de grande importância, tanto para humanos como para animais, já que as suas consequências são graves em pacientes imunossuprimidos. De fato ela é uma doença grave, potencialmente fatal e de caráter zoonótico. Os pombos convivem com humanos e animais em parques, escolas e até nas residências, e, infelizmente, o agente da micose pode ser encontrado em suas fezes devido à alta concentração de compostos nitrogenados. A criptococose pode causar grande impacto nas criações de animais de produção e levar a óbito os animais de companhia e humanos imunossuprimidos. É caracterizada por quatro síndromes principais que podem ocorrer isoladas ou associadas – síndrome respiratória, síndrome neurológica, síndrome ocular e síndrome cutânea – que retratam os locais e tipos de danos que o fungo pode causar no organismo.

A criptococose é uma das micoses de mais fácil diagnóstico pois apresenta marcado tropismo neurológico, abundância de elementos fúngicos no líquor e nas lesões. Como o seu agente cresce bem em vários meios de cultivo, a cultura é o exame comprobatório da doença.

No tratamento de humanos e animais são empregados a anfotericina B (mais para humanos), o cetoconazol, o itraconazol, o fluconazol e a 5-flucitosina, sendo cada uma dessas drogas indicada para um momento da infecção. Na atualidade, no Brasil, a criptococose é a quarta doença que mais causa internações de humanos no Sistema Único de Saúde (SUS), por isso o cuidado deve ser dobrado para que se evite a criação de um ambiente de exposição ao *Cryptococcus neoformans*, o que pode ser obtido com ações destinadas ao controle das populações de pombos. 🗺

Referências

- ANDREATTI FILHO, R. L. Doenças fúngicas/micóticas. In: _____. **Saúde aviária e doenças**. São Paulo: Roca, 2006. p. 236-245.
- BIVANCO, F. C.; MACHADO, C. D'A. S.; MARTINS, E. L. **Criptococose cutânea**. Arquivos Médicos do ABC, v. 31, n. 2, p. 102-109, 2006.
- BRASIL. Ministério da Saúde. **Vigilância e epidemiológica da criptococose**. Brasília, DF, 2012.
- BROOKS, G. F. *et al.* **Jawetz, Melnick e Adelberg**: microbiologia médica. 22. ed. Rio de Janeiro: McGrawHill, 2009.
- FERREIRO, L. *et al.* Principais micoses dos suínos. **Acta Scientiae Veterinariae**, Porto Alegre, v. 35, supl. 1, p. S113-S120, 2007.
- FRAGA, C. F. **Ocorrência de doenças micóticas em aves silvestres no Brasil**: revisão bibliográfica. 2014. 39 f. Trabalho de Conclusão de Curso (Medicina Veterinária) – Universidade Federal do Rio Grande do Sul, Porto Alegre, 2014.
- KON, A. S. *et al.* Consenso em criptococose – 2008. **Revista da Sociedade Brasileira de Medicina Tropical**, Uberaba, v. 41, n. 5, p. 524-544, 2008.
- LACAZ, C. S. *et al.* Primary cutaneous cryptococcosis due to *Cryptococcus neoformans* var. *gattii* serotype B in an immunocompetent patient. **Revista do Instituto de Medicina Tropical de São Paulo**, São Paulo, v. 44, n. 4, 2002.
- MARCASSO, R. A. Criptococose no sistema nervosa de cães: relato de três casos. **Semina: Ciências Agrárias**, Londrina, v. 26, n. 2, p. 229-238, 2005.
- NELSON, R. W.; COUTO, C. G. Infecções micóticas multissistêmicas. In: _____. **Medicina interna de pequenos animais**. 4. ed. Rio de Janeiro: Elsevier, 2010. p. 1356-1366.
- QUEIRÓZ, J. P. A. F. *et al.* Criptococose: uma revisão bibliográfica. **Acta Veterinaria Brasilica**, Mossoró, v. 2, n. 2, p. 32-38, 2008.
- RUPLEY, A. E. **Manual de clínica aviária**. São Paulo: Roca, 1999.
- SAIF, Y. M. *et al.* (Eds.). **Diseases of poultry**. 12. ed. Ames: Blackwell Publishing, 2008.
- SILVA, S. T. G. *et al.* Criptococose em ovino: relato de caso. **Ciência Animal Brasileira**, Goiânia, supl. 1, p. 707-713, 2009. Disponível em: <<http://bit.ly/2nFF4yw>>. Acesso em: 15 mar. 2017.
- WILKINSON, G. T. Cryptococcosis. In: BARLOUGH, J. E. (Ed.). **Manual of small animal infectious diseases**. New York: Churchill Livingstone, 1988.