

O auxílio da imagenologia no diagnóstico de tumores endotraqueais em cães: relato de caso

The contribution of imaging in the diagnosis of endotracheal tumors in dogs: case report

Resumo

A traqueia é uma estrutura tubular que se estende desde o corpo do eixo até a quinta vértebra torácica, onde se bifurca nos brônquios principais sobre a base do coração. Embora seja raro em cães e gatos, existem relatos de massa traqueal intraluminal, seja não neoplásica, benigna ou massas neoplásicas malignas, que podem, inclusive, causar obstrução dinâmica da traqueia. A radiografia é uma técnica bastante útil para identificação e definição de uma doença de trato respiratório inferior, incluindo técnicas contrastadas que delinham a traqueia. Neste relato de caso, uma fêmea

da espécie canina, raça dogue alemão, com 2 anos de idade, foi atendida para realização de um exame radiográfico do tórax, cuja queixa principal era tosse intensa. Realizaram-se radiografias simples e contrastadas, em que foi observada estrutura radiopaca em região da traqueia. Após o exame radiográfico, realizou-se a traqueobroncoscopia, podendo ser visibilizada uma massa intraluminal na traqueia, com retirada de fragmento para análise histopatológica, podendo assim ser diagnosticado leiomioma. Com isso, mostra-se a importância dos exames de imagem em casos de diagnósticos de tumores endotraqueais.

Recebido em 17 de novembro de 2016 e aprovado em 11 de maio de 2017.

Renata Fenuchi dos Santos Zakimi¹
Tatiane Marchetti da Silva²
Vinicius Kirchheimer²
Jefferson Douglas Soares Alves³
Rogério Navarro de Abreu⁴

Avenida Dr. Octávio da Silva Bastos, s/n,
São João da Boa Vista/SP, CEP: 13874-159
✉ renatazakimi.vet@gmail.com

Abstract

The trachea is a tubular structure that extends from the body of the axis to the fifth thoracic vertebra, where it then branches in the main bronchi, on the base of the heart. Although rare in dogs and cats, there are reports of intraluminal tracheal mass, either non-neoplastic, benign, or neoplastic malignant masses, which may even cause dynamic obstruction of the trachea. Radiography is a very useful technique for identifying and defining lower respiratory tract disease, including contrasting techniques that delineate the trachea. In this case report, a female

dog of the Great Dane breed, two years old, was treated for a chest x-ray, whose main complaint was severe cough. Simple and contrasted radiographs were performed, where it was possible to observe radiopaque structure in the region of the trachea. After the radiographic examination, tracheobronchoscopy was performed, and an intraluminal mass could be visualized in the trachea, with removal of fragment for histopathological analysis, enabling diagnosis of Leiomyoma. With this, the importance of imaging examinations in cases of diagnoses of endotracheal tumors is demonstrated.



Palavras-chave

Cão. Leiomyoma. Traqueobroncoscopia.
Tumor traqueal.

Keywords

Dog. Leiomyoma. Tracheobronchoscopy.
Tracheal tumor.

A traqueia é uma estrutura tubular que se estende do corpo do eixo até a quinta vértebra torácica, onde se bifurca nos brônquios principais sobre a base do coração. No cão, os anéis cartilagosos são incompletos dorsalmente, sendo o teto da traqueia formado pelos músculos traqueais. Incidências laterais e ventrodorsais do pescoço e tórax são necessárias para a investigação rotineira da traqueia, tendo melhor visualização nas incidências laterais. O ar em seu interior age como um meio de contraste, comparando as opacidades de tecido mole dos músculos do pescoço com as estruturas no interior do mediastino. O diâmetro do lúmen traqueal varia levemente durante a expiração e a inspiração (KEALY; MCALLISTER, 2005).

¹ Médica-veterinária residente na área de Diagnóstico por Imagem do Hospital Veterinário do Centro Universitário da Fundação de Ensino Octávio Bastos.

² Médicos-veterinários autônomos.

³ Docente da disciplina de Diagnóstico por Imagem do Curso de Medicina Veterinária do Centro Universitário Fundação de Ensino Octávio Bastos (Unifeob), São João da Boa Vista/SP, Brasil, e da Faculdade Jaguariúna, Jaguariúna/SP, Brasil.

⁴ Docente da disciplina de Clínica e Cirurgia de Grandes Animais do Curso de Medicina Veterinária da Unifeob, São João da Boa Vista/SP, Brasil.

Embora raro em cães e gatos, as massas traqueais intraluminais, não neoplásicas, benignas ou massas neoplásicas malignas, podem causar obstrução dinâmica da traqueia, obstrução frequentemente associada à significativa morbidade, independentemente de sua natureza. As lesões das vias aéreas podem ser acompanhadas por sinais agudos ou sinais clínicos progressivos como estridor, dificuldade respiratória, intolerância ao exercício, cianose e tosse. A auscultação pode revelar sons anormais nas vias aéreas superiores. No entanto, o diagnóstico pode ser difícil quando as lesões não obstruem as vias aéreas. Nessa situação, traqueobroncoscopia permite a visualização direta e a biópsia da lesão, tornando possível o diagnóstico definitivo (ADAMAMA-MORAITOU *et al.*, 2010).

As principais neoplasias relatadas na literatura incluem osteossarcoma, condroma, adenocarcinoma e carcinoma de célula escamosa. A endoscopia tem substituído estudos contrastados tradicionais (KEALY; MCALLISTER, 2005).

A maioria dos tumores traqueais apresenta-se como massas dentro do lúmen das vias aéreas que podem ser visualizadas por causa do ar que circunda. Lesões neoplásicas devem ser diferenciadas de corpos estranhos, pólipos ou abscessos nas vias aéreas superiores, pois eles podem parecer radiograficamente idênticos aos tumores primários (KNELLER, 2010).

Em humanos, os tumores primários de traqueia são bastante raros, e os benignos são minoria (10-20%). Habitualmente, os pacientes apresentam sintomas respiratórios que simulam doenças pulmonares obstrutivas e podem ser tratados, erroneamente, como portadores de asma ou de doença pulmonar obstrutiva crônica. A resposta inadequada ao tratamento geralmente leva a suspeita de obstrução de vias aéreas principais, que pode ser confirmada através de fibrobroncoscopia (MOTA *et al.*, 2010)

Os tumores primários traqueais são neoplasias raras, encontradas em cerca de 0,1% das doenças malignas e são 180 vezes menos frequentes que os de pulmão. São representados, na maioria das vezes, por dois principais tipos histológicos: carcinoma de células escamosas e carcinoma adenoide cístico (FARROW, 2006).

Os leiomiomas, tumores benignos do músculo liso, são encontrados com frequência no útero, representando assim a neoplasia mais comum em mulheres. Em geral, apresentam-se de 1cm a 2cm, o maior diâmetro, e podem ser curados facilmente. Contudo, podem ser tão numerosos que a remoção cirúrgica completa se torna de difícil execução (COTRAN; KUMAR; COLLINS, 2000).

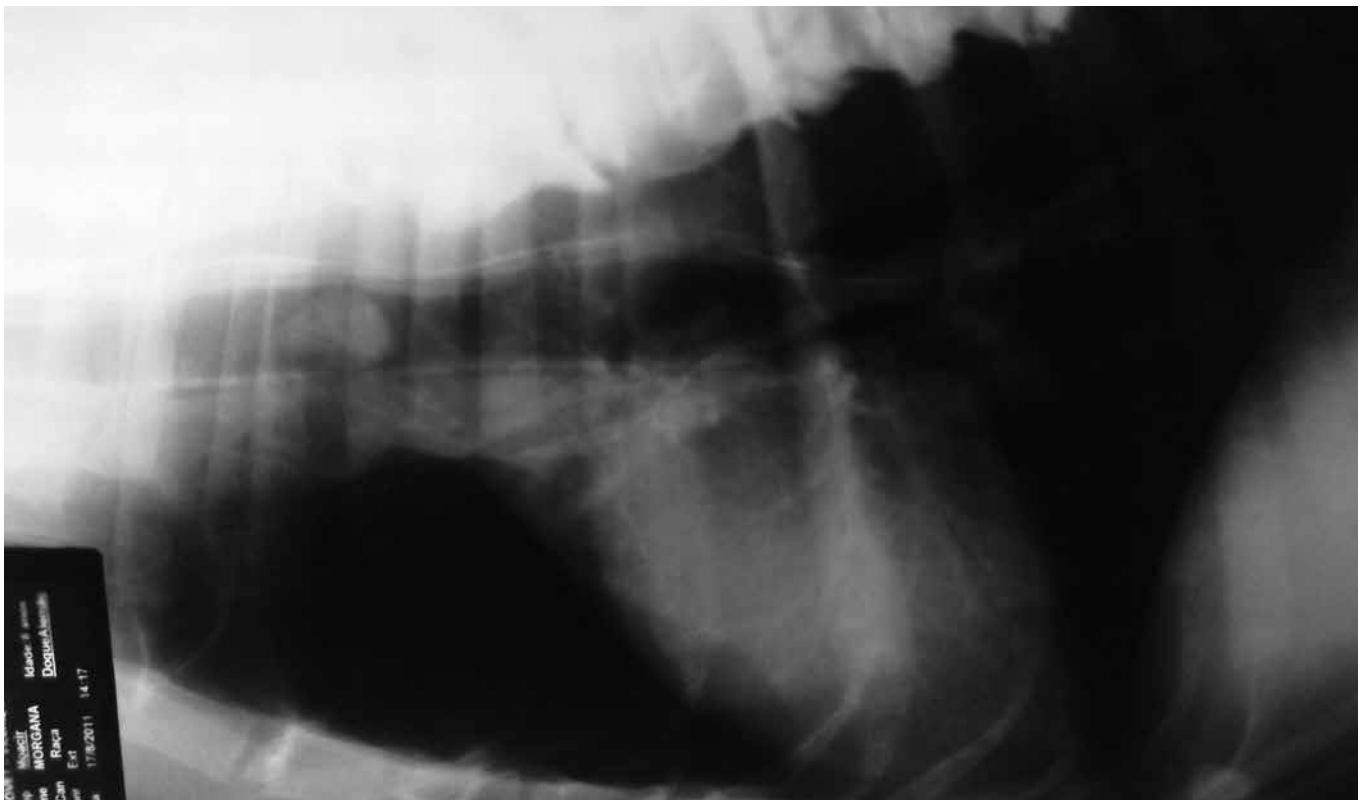


Figura 1 - Presença de estrutura radiopaca em topografia de traqueia.
Fonte: Arquivo pessoal (2012).

A radiografia é uma técnica bastante útil para identificação e definição de uma doença de trato respiratório inferior, mas torna-se necessária uma atenção ao posicionamento e à exposição para a obtenção das imagens diagnósticas. Como auxílio, pode-se fazer uso de técnicas contrastadas para melhor delimitação da traqueia e da árvore bronquial (CLARK, 2001). Nos exames radiográficos, diversas neoplasias

apresentam-se como massas intraluminais ovais ou esféricas aderidas à superfície interna da traqueia (FARROW, 2006). Já a endoscopia pode fornecer informações úteis sobre o lúmen e o revestimento traqueal e bronquial, podendo identificar áreas para amostragem citológica e histopatológica. Nos cães de grande porte, o broncoscópico é introduzido pela sonda endotraqueal (CLARK, 2001).

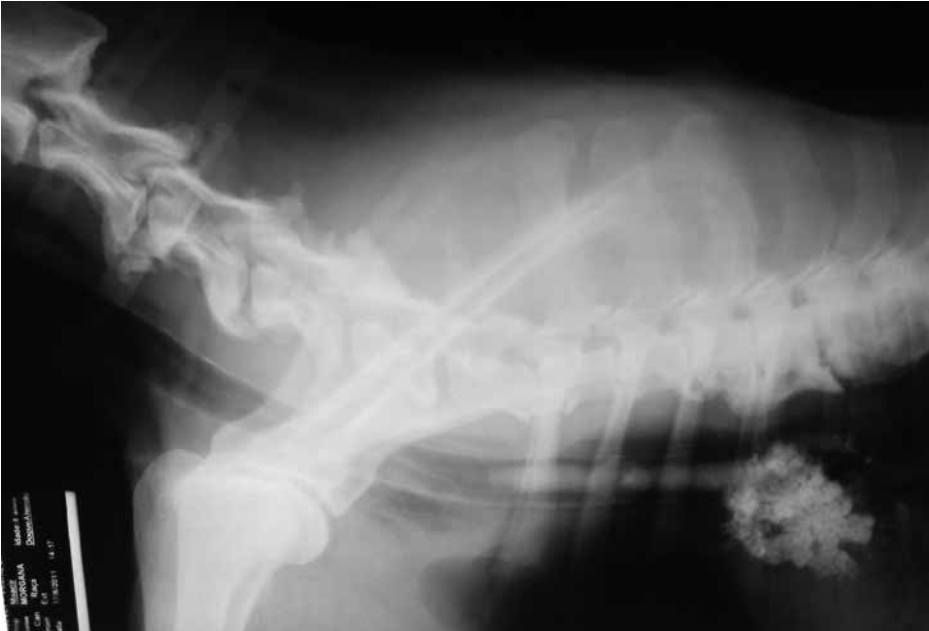


Figura 2 - Exame contrastado.
Fonte: Arquivo pessoal (2012).

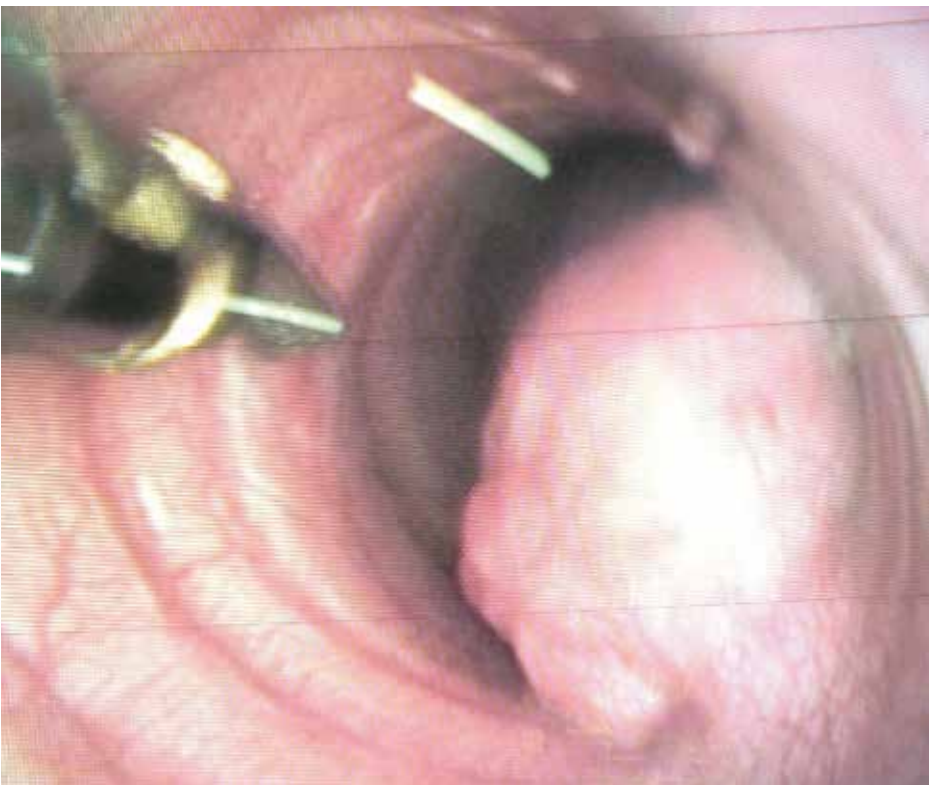

Figura 3 - Traqueobroncoscopia evidenciando massa intraluminal na traqueia.
Fonte: Arquivo pessoal (2012).

O diagnóstico baseia-se em sintomas inespecíficos como tosse persistente, broncoespasmo e estridor. A confirmação se dá por laringotraqueobroncoscopia e tomografia computadorizada de tórax (FARROW, 2006; TORRES; MARTINS, CUBA, 2002).

Relato de caso

Uma fêmea da espécie canina, raça dogue alemão, com dois anos de idade, foi atendida no Hospital Veterinário Dr. Vicente Borelli do Centro Universitário da Fundação de Ensino Octávio Bastos para a realização de um exame radiográfico do tórax, apresentando como queixa principal tosse intensa.

Realizaram-se radiografias simples (Figura 1) e contrastadas (Figura 2), nas quais se pode observar uma estrutura radiopaca em região da traqueia.

Após o exame radiográfico, foi realizada a traqueobroncoscopia (Figura 3) em que pode ser observada uma massa intraluminal na traqueia.

Foi retirado um fragmento para análise histopatológica para confirmar o diagnóstico de leiomioma.

Considerações finais

Tumores traqueais são raros em cães e em sua maioria são benignos, os animais podem manifestar sintomas apenas pelo processo obstrutivo causado pelos tumores. O uso da radiologia e da traqueobroncoscopia para fins diagnósticos são essenciais para estudos, sobretudo em patologias da traqueia. 📧

Referências

- ADAMAMA-MORAITOU, K. *et al.* Analysis of tidal breathing flow volume loop in dogs with tracheal masses. **Australian Veterinary Journal**, New South Wales, v. 88, n. 9, p. 351-3556, 2010.
- CLARK, W. T. Doenças do sistema respiratório In: DUNN, J. K. **Tratado de medicina de pequenos animais**. São Paulo: Roca, 2001. p. 349-350.
- COTRAN, R. S.; KUMAR, V.; COLLINS, T. **Patologia estrutural e funcional**. Rio de Janeiro: Guanabara Koogan, 2000. 1132 p.
- FARROW, C. S. **Veterinária: diagnóstico por imagem do cão e gato**. São Paulo: Roca, 2006. 748 p.
- KEALY, J. K.; MCALLISTER, H. **Radiologia e ultrassonografia do cão e do gato**. 3. ed. Barueri: Manole, 2005. 436 p.
- KNELLER, S. K. Laringe, faringe e traqueia. In: THRALL, D. E. **Diagnóstico de radiologia veterinária**. 5. ed. Rio de Janeiro: Elsevier, 2010. p. 489-494.
- MOTA, V. T. *et al.* Lipoma de traqueia simulando doença pulmonar obstrutiva: relato de caso. **Jornal Brasileiro de Pneumologia**, Brasília, DF, v. 36, n. 1, p. 152-155, 2010.
- ROACH, W.; KRAHWINKEL JUNIOR, J. D. J. Obstructive lesions and traumatic injuries of the canine and feline tracheas. **Compendium on: Continuing Education for the Practicing Veterinarians**, Princeton Junction Yardley, v. 31, n. 2, p. 86-93, 2009.
- TORRES, O. J. M.; MARTINS, N. L. P.; CUBA, R. M. B. F. Tratamento cirúrgico do schwannoma traqueal. **Revista do Colégio Brasileiro de Cirurgiões**, Rio de Janeiro, v. 29, n. 6, p. 364-366, 2002.