

# SERTOLIOMA EM CÃO associado a criptorquidismo: relato de caso

## *Sertolioma in dog associated with cryptoquidism: report case*

Bruna Aparecida Souza Marques<sup>1\*</sup>; Paula Fernanda Gubulin Carvalho<sup>2</sup>; Ana Cláudia Scatolim de Almeida<sup>3</sup>; Bruna de Cássia Poletto<sup>1</sup>; Maisa de Cassia Caris Fantin<sup>1</sup>; Rafaela Falkini Dias<sup>1</sup>

\***Autor Correspondente:** Bruna Aparecida Souza Marques. Rua da Saudade, 1115, Cohab: José Cardoso Pereira, Pontalinda, SP, Brasil, CEP: 15718-000. E-mail: brunaaparecida\_marques@outlook.com

**Como citar:** MARQUES, Bruna Aparecida Souza *et al.* Sertolioma em cão associado a criptorquidismo: relato de caso. **Revista de Educação Continuada em Medicina Veterinária e Zootecnia do CRMV-SP**, São Paulo, v.18, n. 2, 2020. [Doi 10.36440/recmvz.v18i1.37990](https://doi.org/10.36440/recmvz.v18i1.37990)

**Cite as:** MARQUES, Bruna Aparecida Souza *et al.* Sertolioma in dog associated with cryptoquidism: report case. **Journal of Continuing Education in Animal Science of CRMV-SP**, São Paulo, v.18, n.2, 2020. [Doi 10.36440/recmvz.v18i1.37990](https://doi.org/10.36440/recmvz.v18i1.37990)

### Resumo

O sertolioma é uma neoplasia reprodutiva, comum em cães idosos e criptorquidas. As apresentações clínicas compreendem aumento escrotal ou inguinal, alterações abdominais e hiperestrogenismo, sendo o tratamento recomendado a orquiectomia. O presente trabalho relata um caso de sertolioma associado a criptorquidismo bilateral em um cão, tratado cirurgicamente e com diagnóstico confirmado pelo exame histopatológico.

**Palavras-chaves:** Neoplasia. Criptorquida. Hiperestrogenismo.

### Abstract

Sertolioma is a reproductive neoplasm, common in older dogs and cryptorchids. Clinical presentations include scrotal or inguinal enlargement, abdominal changes and hyperestrogenism, and the recommended treatment is orchiectomy. Thus, the present paper reports a case of sertolioma associated with bilateral cryptorchidism in a dog, treated surgically and with diagnosis confirmed by histopathological examination.

**Keywords:** Neoplasia. Cryptorchid. Hyperestrogenism.

- 1 Aprimoranda em Clínica Médica e Cirúrgica de Pequenos Animais, Faculdade de Medicina Veterinária, Universidade Brasil, Fernandópolis, SP, Brasil
- 2 Docente do curso de Medicina Veterinária, Faculdade de Medicina Veterinária, Universidade Brasil, Fernandópolis, SP, Brasil
- 3 Aprimoranda em Patologia Clínica Veterinária, Faculdade de Medicina Veterinária, Universidade Brasil, Fernandópolis, SP, Brasil



Este é um artigo publicado em acesso aberto (Open Access) sob a licença Creative Commons Attribution, que permite uso, distribuição e reprodução em qualquer meio, sem restrições desde que o trabalho original seja corretamente citado.

## Introdução

Tumores testiculares são neoplasias comuns em cães, principalmente em indivíduos idosos (PLIEGO *et al.*, 2008; BANCO *et al.*, 2010) e o sertolioma é umas das neoplasias testiculares mais comuns nesta espécie (FOSTER, 2009 *apud* ZACHARY; MCGAVIN, 2013).

Uns dos fatores de risco para o desenvolvimento do sertolioma é o criptorquidismo, elevando em 26 vezes o risco do estabelecimento da doença (PETERS *et al.*, 2000). Outras causas relacionadas são, idade, raça e exposição a carcinógenos ambientais (SANTOS *et al.*, 2000; SVARA *et al.*, 2014).

Os sinais clínicos do sertolioma incluem o aumento de tamanho dos testículos (escrotal ou inguinal), o hiperestrogenismo e, na dependência do tamanho do testículo e de sua localização, o animal pode apresentar distensão abdominal, ou sinais sugestivos de torção testicular (AGNEW; MACLACHLAN, 2017). Como resultado do hiperestrogenismo, apresenta-se a síndrome paraneoplásica de feminização, caracterizada por: ginecomastia, galactorreia, prepúcio pendular, atrofia do pênis e do testículo contralateral, associado a dermatopatias como, alopecia bilateral simétrica, pelos facilmente removíveis, hiperpigmentação variável (RIAL *et al.*, 2010). Também pode ocorrer a hiperplasia ou ácinos metaplasiados da glândula prostática, que levará ao aumento e formação de cisto e/ou abscessos prostáticos (QUARTUCCIO *et al.*, 2012). Cerca de 25% dos cães com tumor de células de Sertoli manifestam a síndrome de feminilização, e cerca de 10% apresentam características de malignidade (ANGELICO, 2004). A feminilização acontece com maior frequência em neoplasias localizadas na cavidade abdominal (SANPERA *et al.*, 2002; TUREK, 2003).

A hipoplasia de medula óssea pode ser uma consequência do hiperestrogenismo, que pode levar a pancitopenia. Esse efeito da síndrome de feminilização ocorre devido à mielotoxicidade promovida pelo estrógeno (FERRARIAS *et al.*, 2009).

O método de diagnóstico por imagem mais indicado para a avaliação dos tumores reprodutivos é o exame ultrassonográfico (WOODWARD *et al.*, 2002; CARVALHO, 2004; DOMINGOS; SALOMÃO, 2011). Os exames auxiliares e complementares são: a realização de radiografias, a avaliação hematológica, a urinálise e a bioquímica sérica (TOBIAS; JOHNSTON, 2012). O diagnóstico definitivo é obtido por meio da avaliação citológica de uma aspiração por agulha fina ou análise histopatológica (FONSECA, 2009).

O tratamento indicado para tumores de células de Sertoli é a orquiectomia, e em casos malignos, a linfadenectomia retroperitoneal (ORTIZ, 2001). Pode ser necessário também o tratamento de anemia, trombocitopenia, proteção contra infecções e administração de esteroides anabolizantes (FONSECA, 2009; BOSSCHERE; DEPREST, 2010). Somente após a orquiectomia é que os sinais clínicos são solucionados (FONSECA, 2009).

O prognóstico desta neoplasia está diretamente associado à ocorrência de metástase e/ou mielotoxicidade (TOBIAS; JOHNSTON, 2012). Apenas uma pequena porcentagem (30%) de cães que apresentam metástase se recupera, e a melhora completa pode demorar alguns meses (NELSON; COUTO, 2011). Casos de hiperestrogenismo não tratados podem induzir a mielotoxicidade e, na sua maioria, o prognóstico é desfavorável, levando o cão à morte por complicações hemorrágicas e infecções.

O presente trabalho relata um caso de sertolioma associado a criptorquidismo bilateral em um cão, tratado cirurgicamente e com diagnóstico confirmado pelo exame histopatológico.

## Relato de caso

Foi atendido no Hospital Veterinário da Universidade Brasil, Campus Fernandópolis, de São Paulo, um cão macho, da raça pastor suíço, com sete anos de idade, pesando 41 kg, de pelagem branca. As principais queixas relatadas pelos tutores foram hematúria e aumento das mamas (ginecomastia).

Durante a anamnese o proprietário relatou que há aproximadamente um mês o animal começou a apresentar hematúria. O animal foi levado para atendimento em uma clínica particular, onde foram realizados exames laboratoriais (os proprietários não sabiam informar sobre os resultados) e uma avaliação ultrassonográfica. Nesta clínica, foi estabelecido o diagnóstico sugestivo de massa abdominal. Iniciaram, então, o tratamento com doxiciclina, que levou a uma melhora na hematúria, porém os tutores declararam que a urina permaneceu viscosa e com cheiro desagradável. Relataram também que o animal não era castrado, mas não tinha os testículos presentes no escroto; havia aumento de volume e secreção láctea em algumas mamas; normorexia, normodipsia, normoquesia e já havia sido diagnosticado com displasia coxofemoral.

No exame físico, foi constatado que o paciente apresentava dificuldade de locomoção, devido à displasia coxofemoral; hiperplasia das mamas (ginecomastia), sem aspecto nodular, apenas drenando secreção transparente; sensibilidade abdominal na região inguinal e não apresentava testículos no escroto.

Para as dosagens séricas de creatinina e alanina aminotransferase, foi colhida uma amostra de sangue total em tubo sem EDTA para obtenção do soro, onde não foram observadas alterações dignas de nota, entretanto no exame hematológico foi verificada a trombocitopenia.

Com o emprego de uma sonda estéril, número oito, foram colhidos 10 ml de urina, que no exame microscópico apresentou células aglomeradas, com presença de núcleo, com característica neoplásica.

Na radiografia torácica realizada para a pesquisa de metástases, não foram observadas alterações.

Na avaliação ultrassonográfica foi visibilizada a bexiga com pouca repleção, com as paredes medindo aproximadamente 0,3 cm, preenchida por conteúdo anecogênico com presença de debris celulares. Em topografia de próstata foi observada estrutura com aumento de volume parenquimatoso hiperecogênico e formações circulares hipoecogênicas dispersas de aproximadamente 7,1 cm de comprimento x 5 cm de largura (sugerindo = cistos/abscessos prostáticos).

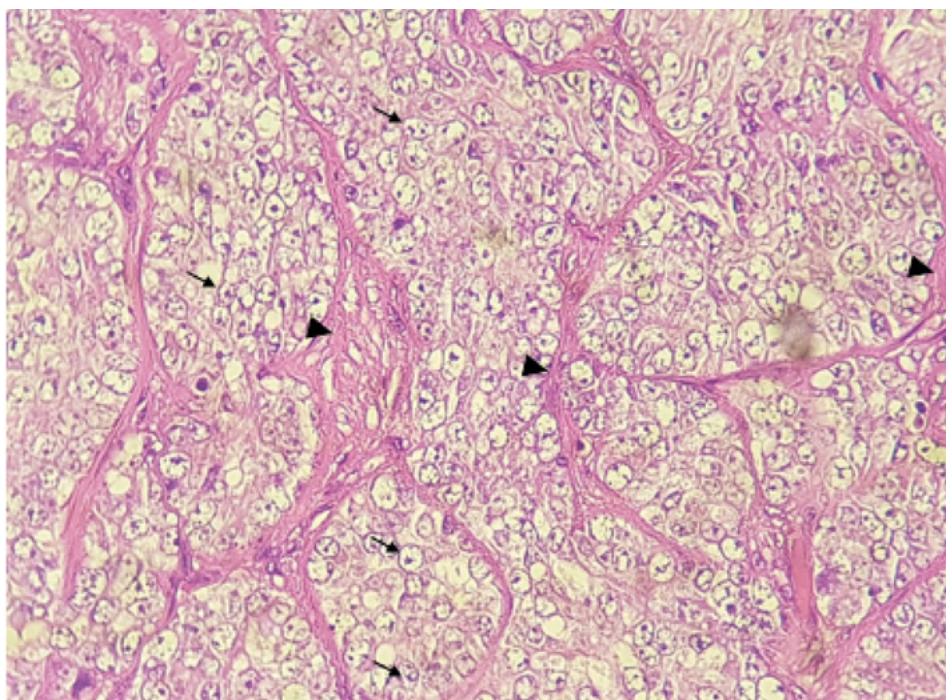
Devido à suspeita de prostatite e alteração hormonal, o animal foi encaminhado para procedimento cirúrgico, optando-se pela laparotomia exploratória, que confirmou a localização abdominal dos testículos com característica alteradas, os quais foram excisados. Foi realizada a drenagem dos cistos/abscessos da próstata, seguida de sua omentalização pela técnica descrita por Apparício *et al.*, (2006). Foram realizadas biopsias da próstata e de ambos os testículos para avaliação do caso.

No pós-operatório o tratamento prescrito foi: analgesia com cloridrato de tramadol 3 mg/kg, VO, BID, por cinco dias; dipirona 25 mg/kg, VO, BID, por cinco dias; antibioticoterapia com enrofloxacino 5 mg/kg, VO, BID, por 30 dias; metronidazol 15 mg/kg, VO, BID, por sete dias; além de cloridrato de ranitidina 2 mg/kg, VO, BID, por 30 dias e meloxicam 0,1 mg/kg, VO, SID, por cinco dias.

Os resultados do exame histopatológico foram:

- Testículo Direito: Sugestivo de Tumor de células de Sertoli (Figura 1).

**Figura 1.** Testículo com sertolioma. Podem ser vistas infiltração tubular e difusa de células com citoplasma pálido e moderado pleomorfismo nuclear – núcleo amplo, ovalado e com nucléolos múltiplos (setas). Estroma extensamente fibroso (cabeça de setas), (HE 10x)



Fonte: Autor (2019).

- Testículo esquerdo: sugestivo de degeneração testicular severa, associada a traços de fibrose.
- Próstata: não foram observados característica de malignidade.

Foram solicitados aos tutores retornos periódicos (a cada 15 dias, a princípio) para acompanhamento pós-operatório e controle da regressão dos sinais clínicos. Devido à melhora no quadro clínico, a reavaliação do animal passou a ser a cada três meses, durante um ano, com realização de ultrassonografia, radiografia e exames laboratoriais. Após este período, as avaliações para pesquisa de metástase passaram a ser a cada seis meses. O animal segue em tratamento apenas como suspeita de hemoparasitose e acompanhamento da displasia coxofemoral.

## Discussão

Conforme descrito na literatura, um dos fatores de risco para o desenvolvimento de tumores testiculares é o criptorquidismo (PETERS *et al.*, 2000). No caso relatado, o animal apresentou como fator de predisposição o criptorquidismo bilateral.

O hiperestrogenismo é uma endocrinopatia, que tem como uma de suas consequências a mielotoxicidade por estrógeno, gerando pancitopenia (FERRARIAS *et al.*, 2009), contrapondo aos achados do presente trabalho, onde o animal apresentou somente a trombocitopenia no exame hematológico realizado. Rial *et al.* (2010) afirmam que como resultado do hiperestrogenismo, apresenta-se a síndrome paraneoplásica de feminização, caracterizada por: ginecomastia, galactorreia, prepúcio pendular, atrofia

do pênis e do testículo contralateral, associado a dermatopatias como, alopecia bilateral simétrica, pelos facilmente removíveis, hiperpigmentação variável. No caso relatado, o paciente apresentou como sinal característico do sertolioma o aumento das mamas (ginescomatia), decorrente do aumento de estrógeno.

No caso avaliado não foi identificada probabilidade de metástase, assim como descrito por Angelico (2004), que afirmou que metástases ocorrem somente em uma pequena porcentagem de animais acometidos pelo tumor de células de Sertoli.

O tratamento realizado foi a orquiectomia bilateral, que é considerada o tratamento de eleição (ORTIZ, 2001). A este procedimento foi associada a drenagem de cistos prostáticos e sua omentalização, pois o animal apresentou como consequência do hiperestrogenismo, hiperplasia da glândula prostática, o que ocasionou o aumento e a formação de cistos e/ou abscessos prostáticos. Além disso, devido ao quadro de trombocitopenia, o animal foi tratado como suspeita de hemoparasitose (erliquiose), com doxiciclina, na dose 5mg/kg, VO, BID, durante 28 dias. Não foi realizado o diagnóstico diferencial para trombocitopenia devido a não autorização do tutor.

## Considerações finais

O sertolioma é uma neoplasia reprodutiva comum em cães criptorquidas e idosos. O caso relatado teve como fator de risco para o desenvolvimento do sertolioma, o criptorquidismo bilateral. As apresentações clínicas no paciente apareceram em decorrência do hiperestrogenismo. Neste caso, o diagnóstico foi um tumor confirmado com o exame histopatológico, tendo sido realizada sua remoção cirúrgica. &

## Referências

- AGNEW, D. W.; MACLACHLAN, J. N. Tumors of the genital systems. In: MEUTEN, D. J. **Tumors in domestic animals**. 4th ed. North Carolina: Wiley, cap. 16, p. 694-709, 2017.
- ANGÉLICO, G. T. Sertolioma: revisão de literatura. **Revista Científica Eletrônica de Medicina Veterinária**, n. 2, p. 1–3, jan. 2004. Disponível em: [http://faef.revista.inf.br/imagens\\_arquivos/arquivos\\_destaque/soe31rpi1hfjy1\\_2013-5-13-17-35-48.pdf](http://faef.revista.inf.br/imagens_arquivos/arquivos_destaque/soe31rpi1hfjy1_2013-5-13-17-35-48.pdf). Acesso em: 18 mar. 2019.
- APPARICIO, M. *et al.* Omentalização prostática em cães. **Brazilian Journal of Veterinary Research and Animal Science**, v. 43, n. 6, p. 754-761, 2006.
- BANCO, B. *et al.* An Immunohistochemical Study of Normal and Neoplastic Canine Sertoli Cells. **Journal of Comparative Pathology**, vol. 143, p.239-247, 2010. Disponível em: <https://doi.org/10.1016/j.jcpa.2010.04.001>. Acesso em: 29 ago. 2020.
- BOSSCHERE, H. DE; DEPREST, C. Estrogen-induced pancytopenia due to a Sertoli cell tumor in a cryptorchid Beauceron. **Vlaams Diergeneeskundig Tijdschrift**, v. 79, p. 294, 2010.
- CARVALHO, C. F. **Ultrassonografia em pequenos animais**. São Paulo: Roca, 365 p, 2004.
- DOMINGOS, T. C. S.; SALOMÃO, M. C. Meios de diagnóstico das principais afecções testiculares em cães: revisão de literatura. **Revista Brasileira de Reprodução Animal**, Belo Horizonte, v. 35, n. 4, p. 393-399, 2011.
- FERRARIAS, T. M. *et al.* Hiperestrogenismo secundário a metástase de sertolinoma: relato de caso. **Revista Médica Veterinária**, ano 14, n. 83, p. 62-66, 2009.

- FONSECA, C. V. C. V. **Prevalência e tipos de alterações testiculares em canídeos**. 2009. Dissertação (Mestrado em Medicina Veterinária) - Faculdade de Medicina Veterinária, Universidade Técnica de Lisboa, Lisboa, 2009.
- FOSTER, A. R. Sistema Reprodutor do Macho. In: ZACHARY, J. F.; MCGAVIN, M. D. **Bases da patologia veterinária**. 5. ed. Rio de Janeiro: Elsevier, 2013.
- NELSON, R. W.; COUTO, C. G. **Medicina interna de pequenos animais** 2. ed. Rio de Janeiro: Guanabara Koogan, cap. 61, p. 717. 2001.
- ORTIZ, V.; KIEHL, R. Tumores de testículo. In: CORONHO, V.; PETROIANU, K.; SANTANA, E. M.; PIMENTA, L. G. **Tratado de endocrinologia e cirurgia endócrina**. Rio de Janeiro: Guanabara Koogan, 2001.
- PETERS, M. A. J.; JONG, F. H.; TEERDS, K. J.; ROOIJ, D. G. DE; DIELEMAN, S. J.; VAN SLUIJS, F. J. Ageing, testicular tumours and the pituitary–testis axis in dogs. **Journal of Endocrinology**, v. 166, n. 1, p. 153-161, 2000. Disponível em: <https://doi.org/10.1677/joe.0.1660153>. Acesso em: 29 ago. 2020.
- PLIEGO, C. M. *et al.* Sertolioma metastático em cão. **Veterinária e Zootecnia**, v. 15, n. 3, p.56-57, 2008.
- QUARTUCCIO, M. *et al.* Sertoli cell tumors associated with feminizing syndrome and spermatic cord torsion in two cryptorchid dogs. **Journal of Veterinary Science**, Messina, v. 13, n. 2, p. 207-209, 2012. Disponível em: <https://doi.org/10.4142/jvs.2012.13.2.207>. Acesso em: 29 ago. 2020.
- RIAL, A. F. *et al.* Relato de caso: hiperestrogenismo em cão decorrente de sertolioma. **PUBVET**. 136 ed. Londrina, v. 4, n. 31, 2010.
- SANPERA, N. *et al.* Oestrogen-induced bone marrow aplasia in a dog with a Sertoli cell tumour. **Journal of Small Animals Practice**, v. 43, p. 365-369, 2002. Disponível em: <https://doi.org/10.1111/j.1748-5827.2002.tb00087.x>. Acesso em: 29 ago. 2020.
- SANTOS, R. L. *et al.* Testicular tumors in dogs: frequency and age distribution. **Arquivo Brasileiro de Medicina Veterinária e Zootecnia**, Belo Horizonte v. 52, n. 1, 2000. Disponível em <http://dx.doi.org/10.1590/S0102-09352000000100007>. Acesso em: 25 jul. 2019.
- SVARA, T. *et al.* A retrospective study of canine testicular tumours in Slovenia. **Slovenian Veterinary Research**, v. 51, p. 81-88, 2014.
- TOBIAS, K.; JOHNSTON, S. **Veterinary surgery: small animal**. Canada: Saunders, 2012.
- TUREK, M. M. Cutaneous paraneoplastic syndromes in dogs and cats: a review of the literature. **Veterinary Dermatology**, v. 14, p. 279-296, 2003. Disponível em: <https://doi.org/10.1111/j.1365-3164.2003.00346.x>. Acesso em: 29 ago. 2020.
- WOODWARD, P. J. *et al.* Tumors and tumor like lesions of the testis radiologic-pathologic correlation. **Radiographics**, v. 22, p. 189-216, 2002.

Recebido: 15 de fevereiro de 2019. Aceito: 16 de abril de 2020.