

# MUCINOSE CUTÂNEA EM UM CÃO DA RAÇA SHAR-PEI: relato de caso

## *Cutaneous mucinosis in a Shar-pei dog: case report*

Aline Bertozo Cavalheiro<sup>1\*</sup>, Tamela Caroline Messias de Oliveira Prado<sup>2</sup>

\***Autor Correspondente:** Aline Bertozo Cavalheiro, Av. Sete de Setembro, 2.471, Nossa Senhora das Graças, Porto Velho, RO, Brasil, CEP: 76.804-142.  
E-mail: aline\_cavalheiro\_ro@hotmail.com

**Como citar:** CAVALHEIRO, A. B.; PRADO, T. C. M. O. Mucinosse cutânea em um cão da raça shar-pei: relato de caso. **Revista de Educação Continuada em Medicina Veterinária e Zootecnia do CRMV-SP**, São Paulo, v. 22, e38529, 2024. DOI: <https://doi.org/10.36440/recmvz.v22.38529>.

**Cite as:** CAVALHEIRO, A. B.; PRADO, T. C. M. O. Cutaneous mucinosis in a Shar-pei dog: case report. **Journal of Continuing Education in Veterinary Medicine and Animal Science of CRMV-SP**, São Paulo, v. 22, e38529, 2024. DOI: <https://doi.org/10.36440/recmvz.v22.38529>.

### Resumo

A mucinosse cutânea é uma doença autoimune que consiste na deposição exacerbada de mucina na pele. Acomete principalmente os cães da raça shar-pei devido a um fenótipo característico representado por pele espessada com múltiplas dobras. A mucinosse cutânea pode se apresentar por meio de lesões focais, multifocais ou difusas, variando de leves a graves, além de linfedema em membros. O presente trabalho relata o caso de um cão com quatro anos de idade que manifestou alterações cutâneas, inicialmente com edema e hematoma nos membros pélvicos, as quais evoluíram, resultando na degradação da pele e exposição dos ligamentos do membro afetado. O exame histopatológico diagnosticou a mucinosse cutânea. O tratamento incluiu a administração de corticoides via oral, juntamente com a realização de curativos tópicos que envolveram a limpeza das lesões e a aplicação de pomadas apropriadas. O objetivo deste relato se originou da observação da gravidade dos sinais clínicos apresentados pela paciente e da eficácia notável do tratamento aplicado, que resultou na reestruturação da pele.

**Palavras-chave:** Dermatopatia. Mucinosse Cutânea. Shar-pei. Cão.

### Abstract

Cutaneous mucinosis is an autoimmune disease that consists of the exacerbated deposition of mucin in the skin. It mainly affects Shar-pei dogs due to a characteristic phenotype represented by thickened skin with multiple folds. This condition can present itself through focal, multifocal or diffuse lesions, ranging from mild to severe, in addition to lymphedema in the limbs. This paper reports a case of four years old dog, that manifested skin changes, initially with edema and hematoma in the pelvic limbs that later evolved resulting in the skin degradation and ligaments exposure of the affected

1 Médica-veterinária, Centro Universitário Aparício Carvalho (FIMCA), Porto Velho, RO, Brasil

2 Médica-veterinária, Centro Universitário Aparício Carvalho (FIMCA), Porto Velho, RO, Brasil



limb. Histopathological examination diagnosed cutaneous mucinosis. Treatment applied included the administration of oral corticosteroids, along with topical dressings that involved cleaning the lesions and applying appropriate ointments. The objective of this report originated from the severity of the clinical signs presented by the patient and the remarkable effectiveness of the treatment applied, which resulted in the skin restructuration.

**Keywords:** Dermatopathy. Cutaneous Mucinosis. Shar-pei dog.

## Introdução

A mucina é uma proteína de elevada massa molecular, aspecto gelatinoso e cor clara (ZACHARY, 2018), que se encontra em superfícies mucosas e que é formada principalmente por ácido hialurônico (CORFIELD, 2015).

A síntese do ácido hialurônico ocorre na membrana plasmática, por meio de enzimas chamadas sintases de ácido hialurônico e sua degradação é produzida pela enzima hialuronidase. Em condições adversas, há um excesso de produção deste ácido e conseqüentemente maior deposição de mucina em diferentes órgãos (DOCAMPO *et al.*, 2011). Zachary (2018) correlacionou a maior produção de mucina com condições genéticas e enrugamento da pele.

A fisiopatologia da mucinose cutânea pode ser categorizada como primária ou secundária. A forma primária, que é de origem genética, é particularmente observada em cães da raça shar-Pei. A sua manifestação não é dolorosa e apresenta a tendência de involução espontânea em casos agudos (HNILICA; PATTERSON, 2016).

A mucinose cutânea secundária pode ter origem em doenças endócrinas, como hipotireoidismo (GROSS *et al.*, 2008), e secundárias a neoplasias ou doenças adquiridas (HNILICA; PATTERSON, 2016).

Como a mucinose cutânea é uma condição pouco frequente na prática veterinária, o seu diagnóstico muitas vezes demanda um processo demorado, pois há a necessidade de serem descartadas as afecções cutâneas mais comuns antes da realização de investigações diagnósticas dirigidas para essa condição.

O propósito deste relato é o de discutir o caso e de apresentar a evolução do tratamento instituído.

## Desenvolvimento

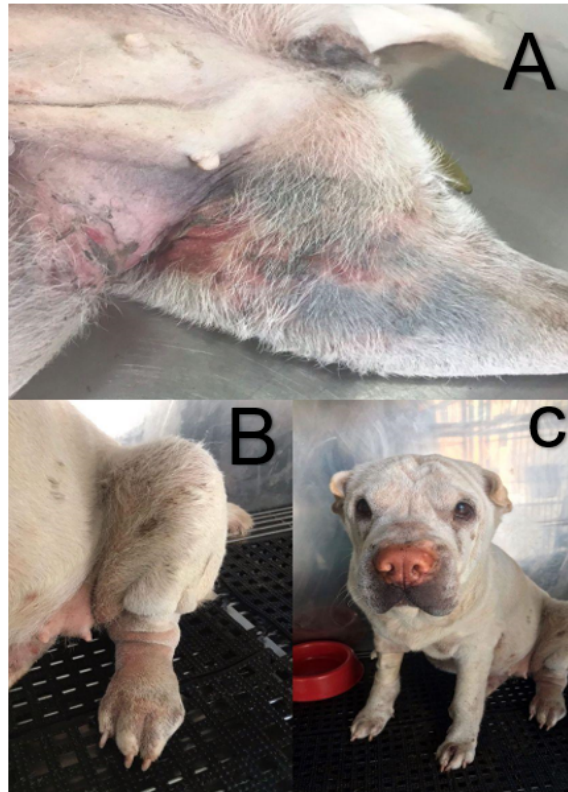
A derme dos animais é notavelmente rica em mucopolissacarídeos e abriga fibroblastos, que desempenham um papel crucial na síntese de colágeno. A interação entre mucopolissacarídeos e fibroblastos é necessária para a manutenção da integridade e forma do tecido, bem como para a prevenção da ruptura da pele. No caso da mucinose cutânea, há um espessamento anormal das fibras colágenas dérmicas, que determina a diminuição da elasticidade da pele e a cicatrização irregular que pode levar à formação de granulomas e desencadear alterações nas articulações (RODRIGUES *et al.*, 2020).

A mucina, uma proteína de elevado peso molecular, com textura gelatinosa e coloração clara (ZACHARY, 2018) é predominantemente encontrada em superfícies mucosas e é constituída principalmente por ácido hialurônico (CORFIELD, 2015).

O ácido hialurônico é sintetizado no complexo de Golgi e pode ser degradado pela enzima hialuronidase. Em circunstâncias adversas, há um aumento na produção deste ácido que resulta em uma maior deposição de mucina em diversos órgãos (DOCAMPO *et al.*, 2011). Zachary (2018) estabeleceu uma correlação entre o aumento na produção de mucina com fatores genéticos e com o processo de envelhecimento da pele.

O presente trabalho relata o caso de um cão da raça shar-pei, fêmea, com quatro anos de idade que apresentou dificuldade para se locomover e inchaço dos quatro membros. Durante o exame físico, foi constatado que a paciente apresentava secreção ocular, além de vesículas e bolhas nas regiões proximais e distais dos membros posteriores. A Figura 1, apresenta as lesões observadas na primeira consulta. Na parte "A" da figura, pode-se notar o espessamento da pele, hematomas e eritema, enquanto nas partes "B" e "C" são visíveis os edemas dos membros.

**Figura 1** – Alterações de pele observadas na primeira consulta da paciente shar-pei

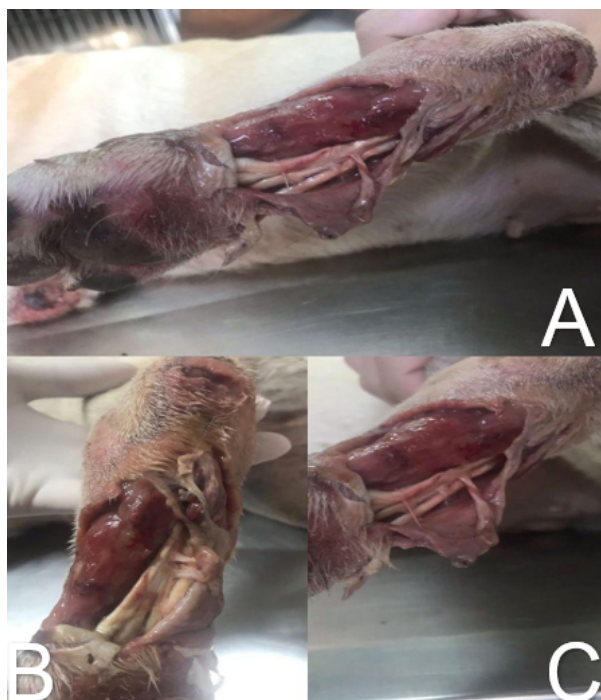

Fonte: Cavalheiro e Prado (2023).

Foi realizada a colheita de sangue para a realização dos exames bioquímicos: ALT, FA, uréia e creatinina, cujos resultados se apresentaram dentro dos parâmetros normais. Foi realizada radiografia de membros pélvicos, cujo laudo descreveu aumento de radiodensidade de tecidos moles, sugestivo de processo inflamatório (edema) e foi descartada a displasia coxofemoral.

A paciente foi internada para observação e o edema evoluiu, e as vesículas e bolhas se tornaram mais evidentes, com elevada quantidade de conteúdo aquoso. Posteriormente as bolhas se romperam e culminaram em lesões profundas de pele expondo o tendão do músculo flexor digital superficial (Figura 2).

**Figura 2** – Figuras A, B e C demonstrando a evolução das lesões em membros pélvicos da paciente

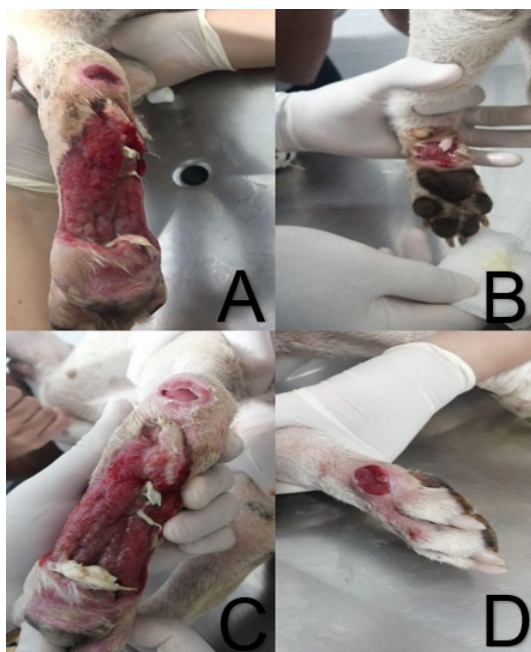

Fonte: Cavalheiro e Prado (2023).

Com os sinais clínicos apresentados e levando em consideração a raça da paciente, foi aventada a suspeita de um caso de mucinose cutânea, e para confirmar foi realizada a biópsia de vesículas rompidas, submetida ao exame histopatológico, cujo laudo foi: “Fragmento de tecido cutâneo apresentado área superficial, extensa, de formação edematosa com lagos de mucina. As células observadas são tipo epiteliais, grandes, com citoplasma abundante e núcleo grande, com cromatina frouxa e nucléolo evidente. As células epiteliais dispõem-se em padrão lobular”. A conclusão descreveu: “Formação de lagos de mucina em tecido adjacente, sugestivo de mucinose cutânea”, confirmando a suspeita clínica (ZANNA *et al.*, 2009).

O tratamento instituído consistiu na administração de: prednisolona 1 mg/kg uma vez ao dia por sete dias, posteriormente a dose foi reduzida para 0,5 mg/kg até a suspensão total do medicamento, totalizando um mês de tratamento. Além da medicação via oral, foram realizados curativos nas lesões causadas pela mucinose que consistia em prévia limpeza com clorexidina e pomada à base de antibióticos. Após 21 dias de tratamento a paciente apresentou uma boa evolução (Figura 3) e recebeu alta médica e foi prescrito retorno uma vez por semana para realização de curativo com pomada à base de tartarato de ketanserina e asiaticocósideo associada à pomada à base de gentamicina (sulfato), sulfanilamida, sulfadiazina, uréia e vitamina A.

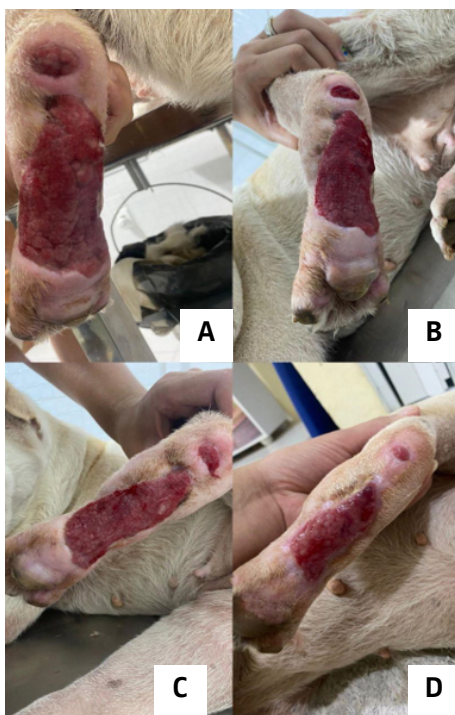**Figura 3** – Figura A e C apresentando crescimento de granulação que recobriu os tendões antes expostos, e figuras B e D demonstrando cicatrização de feridas menores



Fonte: Cavalheiro e Prado (2023).

Após a alta médica a tutora manteve retorno periódico com a paciente para acompanhamento e curativo. A Figura 4 apresenta a resposta da lesão e sua evolução com o tratamento.

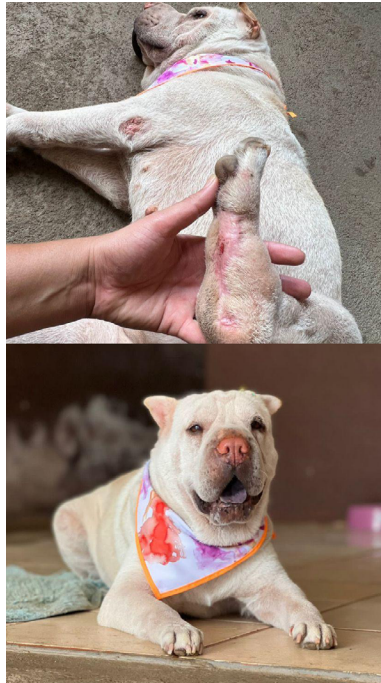**Figura 4** – Ilustração A: 28 dias; B: 35 dias; C: 42 dias; D: 49 dias de tratamento



Fonte: Cavalheiro e Prado (2023).

A paciente respondeu positivamente ao tratamento, e após 56 dias de acompanhamento, as lesões já estavam praticamente cicatrizadas por completo, proporcionando uma boa qualidade de vida ao animal (Figura 5).

**Figura 5** – Paciente apresentando boa resposta ao protocolo com 56 dias de tratamento



Fonte: Cavalheiro e Prado (2023).

## Discussão

O caso em questão envolveu uma fêmea da raça shar-pei com quatro anos de idade e 16 kg de peso. O tutor relatou dificuldades de locomoção e inchaço nos quatro membros. No exame clínico, foram observadas vesículas e bolhas nas regiões inferiores do animal. Com o tempo, o edema se intensificou e as vesículas e bolhas que continham um conteúdo aquoso considerável se romperam, causando profundas lesões cutâneas. Esses achados clínicos coincidem com os sintomas frequentemente associados à mucinose cutânea. Rongioletti e Rebora (2001) mencionam lesões vesiculares em áreas periorbitais e membros anteriores e posteriores.

Na mucinose cutânea, o linfedema pode ocorrer nos membros devido à obstrução dos vasos linfáticos pelo ácido hialurônico, que impede o retorno do líquido linfático ao sistema vascular (DÍAZ, 2015). Considerando os sintomas clínicos e a raça da paciente, a suspeita de mucinose cutânea foi considerada, pois os shar-pei são predispostos a essa doença devido à maior deposição difusa de mucina na derme (DOCAMPO *et al.*, 2011; ZANNA *et al.*, 2009).

No desdobramento do caso, os exames de sangue e radiografia da pelve não revelaram alterações significativas. No entanto, a biópsia da pele apontou a formação de lagos de mucina em tecido adjacente, reforçando a suspeita clínica e confirmando o diagnóstico de mucinose cutânea (ZANNA *et al.*, 2009). Portanto, o estabelecimento do diagnóstico deve apoiar-se na associação do histórico do animal, apresentação dos sinais clínicos, descarte de diagnósticos diferenciais, exame citológico das vesículas e exame histopatológico (HNILICA; PATTERSON, 2016).

Após o estabelecimento do diagnóstico, foi instituído o tratamento com prednisolona 1 mg/kg uma vez ao dia por sete dias, seguida de uma redução para 0,5 mg/kg até a suspensão total do medicamento em 30 dias. Simultaneamente, foram realizados curativos nas feridas, prévia limpeza com clorexidina e a aplicação de pomada Cikadol®, o que proporcionou a administração de doses imunossupressoras de prednisolona para a redução do acúmulo de mucina como proposto por Hnilica e Patterson (2016).

Portanto, a evolução do presente caso confirma a indicação de Miller, Griffin e Campbell (2012), que referem o uso de corticosteróides em casos avançados de mucinose cutânea em cães shar-pei. De fato, esses resultados demonstram a eficácia desse protocolo, uma vez que o gene HAS2, que desempenha um papel crucial na patogênese da mucinose cutânea, tem a sua expressão suprimida pelos glicocorticóides (DOCAMPO *et al.*, 2011).

## Conclusão

A mucinose cutânea é uma dermatopatia que afeta frequentemente cães da raça shar-pei, devido à seleção genética a que foram submetidos e que resultou na formação de dobras cutâneas, que predis põe a essa condição.

No caso apresentado, a paciente manifestou essas alterações pela primeira vez aos quatro anos de idade, inicialmente com edema e hematoma nos membros pélvicos. A situação evoluiu rapidamente, resultando em lesões de alto grau, e o diagnóstico foi confirmado após a realização de uma biópsia. O protocolo terapêutico adotado - corticosteróide e limpeza da lesão - foi bem sucedido.

Em vista do exposto, é fundamental a obtenção de um diagnóstico preciso para ser instituído o tratamento adequado para resolver casos de mucinose cutânea, já que as lesões podem causar grande desconforto ao paciente, impactando negativamente a sua qualidade de vida. &

## Referências

- CORFIELD, A. P. Mucins: a biologically relevant glycan barrier in mucosal protection. **Biochimica et Biophysica Acta**, v. 1850, n. 1, p. 236-252, Jan. 2015. DOI: <https://doi.org/10.1016/j.bbagen.2014.05.003>.
- DÍAZ, V. L. M. **Genetic background of hereditary cutaneous hyaluronosis and familial Shar-pei fever**. Barcelona: Universitat Autònoma de Barcelona, 2015.
- DOCAMPO, M. J. *et al.* Increased HAS2-driven hyaluronic acid synthesis in Shar-pei dogs with hereditary cutaneous hyaluronosis (mucinosi). **Veterinary Dermatology**, v. 22, n. 6, p. 535-545, July 2011. DOI: <https://doi.org/10.1111/j.1365-3164.2011.00986.x>.
- DOLIGER, S. *et al.* Histochemical study of cutaneous mucins in hypothyroid dogs. **Veterinary Pathology**, v. 32, n. 6, p. 628-634, Nov. 1995. DOI: <https://doi.org/10.1177/030098589503200603>.
- ELDER, D. E. *et al.* **Atlas and synopsis of lever's histopathology of the skin**. 3rd. ed. Filadelfia: Lippincott Williams & Wilkins, 2013. 560 p.
- GROSS, T. L. *et al.* **Skin diseases of the dog and cat: clinical and histopathologic diagnosis**. 2nd. ed. [S.l.]: Wiley-Blackwell, 2008. 944 p.
- HNILICA, K. A.; PATTERSON, A. P. **Small animal Dermatology: a color atlas and therapeutic guide**. Missouri: Elsevier, 2016. 652 p.

MECKLENBURG, L. *et al.* **Hair loss disorders in domestic animals**. Iowa: Wiley-Blackwell, 2009. 288 p.

MILLER, W. H.; GRIFFIN, C. E.; CAMPBELL, K. L. **Muller and Kirk's small animal Dermatology**. [S.l.]: Elsevier Health Sciences, 2012.

RODRIGUES, N. M. *et al.* Cutaneous mucinosis in Shar-pei: case report. **Revista Brasileira de Higiene e Sanidade Animal**, v. 14, n. 3, p. 1-9, July/Sept. 2020.

RONGIOLETTI, F.; REBORA, A. Cutaneous mucinosis: microscopic criteria for diagnosis. **The American Journal of Dermatopathology**, v. 23, n. 3, p. 257-267, June 2001. DOI: <https://doi.org/10.1097/00000372-200106000-00022>.

SANTALUCIA, S. *et al.* Mucinosose cutânea associada com mastocitoma em um cão. **Revista da FZVA**, v. 19, n. 1, p. 88-96, 2013.

ZACHARY, J. **Bases da Patologia em Veterinária**. 6. ed. [S.l.]: Elsevier, 2018. 1408 p.

ZANNA, G. *et al.* Hereditary cutaneous mucinosis in Shar-pei dogs is associated with increased hyaluronan synthase-2, mRNA transcription by cultured dermal fibroblasts. **Veterinary Dermatology**, v. 20, n. 5/6, p. 377-382, Oct. 2009. DOI: <https://doi.org/10.1111/j.1365-3164.2009.00799.x>.

Recebido: 18 de outubro de 2023. Aprovado: 08 de fevereiro de 2024.