

# CASTRAÇÃO DE EQUINOS A CAMPO: INDICAÇÕES, FATORES DE RISCO E CONSIDERAÇÕES PRÉ-OPERATÓRIAS

## *Equine Field Castration: Indications, risk factors and preoperative considerations*

Antonio Cezar de Oliveira Dearo<sup>1</sup> 

\*Autor Correspondente: Antonio Cezar de Oliveira Dearo. Universidade Estadual de Londrina – CCA – DCV, Rodovia Celso Garcia Cid, PR 445, Km 380, Campus Universitário, CP 10.011, Londrina, PR, Brasil. CEP: 86.057-970.  
E-mail: dearoaco@uel.br

**Como citar:** DEARO, A. C. O. Castração de equinos a campo: indicações, fatores de risco e considerações pré operatórias. **Revista de Educação Continuada em Medicina Veterinária e Zootecnia do CRMV-SP**, São Paulo, v. 23, e38714,2025. DOI: <https://doi.org/10.36440/recmvz.v23.38714>.

**Cite as:** DEARO, A. C. O. Castração de equinos a campo: indicações, fatores de risco e considerações pré operatórias. **Revista de Educação Continuada em Medicina Veterinária e Zootecnia do CRMV-SP**, São Paulo, v. 23, e38714,2025. DOI: <https://doi.org/10.36440/recmvz.v23.38714>.

### Resumo

Dentre as cirurgias realizadas a campo pelo médico veterinário que trabalha com equinos a castração é uma das mais frequentes. As principais finalidades da castração incluem a eliminação da capacidade reprodutiva e a maior facilidade de manejo ou lida do cavalo quando castrado. Grande parte dos cavalos são castrados entre 1 e 2 anos de idade. Um completo exame clínico realizado preliminarmente à castração é essencial para o planejamento adequado da cirurgia, escolha da técnica e prevenção de complicações. A comunicação clara e objetiva das possíveis complicações ao proprietário antes da cirurgia é fundamental para uma boa relação médico veterinário/cliente. Neste primeiro texto de revisão sobre a castração de equinos a campo, as indicações do procedimento, possíveis fatores de risco e considerações pré-operatórias relacionadas às técnicas mais comumente empregadas a campo são apresentadas.

**Palavra-chave:** Orquiectomia, Escroto, Cavalo, Testículo, Comportamento Masculino.

### Abstract

Equine castration is one of the most common surgical procedures performed by the equine practitioner in the field. The main reasons for performing the procedure include the termination of the reproductive ability in unsuitable horses for breeding and the ease of management of castrated horses. The majority of horses are castrated between one and two years old. A thorough clinical exam performed before the procedure is paramount to an adequate surgical planning, correct choice of surgical technique and prevention of complications. A clear-cut communication of possible

1 Médico-veterinário, Professor Associado de Cirurgia Veterinária, Universidade Estadual de Londrina, Departamento de Clínicas Veterinárias, Londrina, Paraná, Brasil.



complications to the owner beforehand ensures a good veterinarian/owner relationship. In this first article regarding equine castration, indications, possible risk factors and preoperative considerations related to the techniques commonly employed in the field are presented.

**Keywords:** Orchidectomy, Scrotum, Horse, Testis, Masculine Behavior.

## Introdução

Desde os tempos mais remotos, a castração de equinos é praticada com o principal propósito de abolir ou amenizar o comportamento masculino indesejado característico de muitos garanhões considerados inaptos a produzir descendentes (BLODGETT, 2011; COGNIE *et al.*, 2023; MOLL *et al.*, 1995; SHOEMAKER *et al.*, 2004). Embora um cavalo possa ser castrado em qualquer idade (GREEN, 2001; PLEASANT, 1999), a cirurgia é frequentemente realizada com o aparecimento ou exacerbação do comportamento masculino indesejado, entretanto pode variar de acordo com outros fatores.

Mesmo que a castração seja considerada, para muitos profissionais, um procedimento corriqueiro na rotina do veterinário de equinos, a natureza cirúrgica do procedimento está inerentemente associada a possíveis complicações como inchaço excessivo, hemorragias etc. etc. (HUNT, 1991). Dessa forma, o conhecimento dos fatores relacionados à incidência de complicações pode auxiliar em muito na sua prevenção (EMBERTSON, 2008; SCHUMACHER, 1996).

Um completo exame clínico do cavalo previamente ao procedimento é essencial para a decisão de realizar ou não a castração a campo e para o sucesso da cirurgia. Cavalos portadores de hérnias inguinais ou inguino-escrotais e criptorquidas, especialmente abdominais, não devem ser castrados a campo, mas sim encaminhados a hospitais veterinários para a castração sob anestesia geral inalatória (GREEN, 2001; MAY; MOLL, 2002). A prévia explanação do procedimento, bem como das recomendações pós-operatórias e das possíveis complicações ao proprietário é importante para a boa relação veterinário/cliente.

O objetivo desse artigo é apresentar as indicações, possíveis fatores de risco e os aspectos pré-operatórios importantes relacionados à orquiectomia de equinos a campo. Nos textos seguintes, as técnicas cirúrgicas comumente empregadas, considerações pós-operatórias e as possíveis complicações associadas ao procedimento serão revisadas e discutidas.

## Indicações da Castração

As duas principais indicações da castração de equinos incluem a eliminação do comportamento masculino indesejado e da capacidade reprodutiva de garanhões com características físicas, comportamentais ou funcionais reprováveis.

Cavalos que apresentam dificuldades de manejo demonstradas por agressividade, agitação e insubmissão, ou ainda ofereçam resistência ou dificuldade ao cavaleiro/amazona durante a condução, geralmente tornam-se mais tranquilos e fáceis de lidar quando castrados. A facilidade de manejo observada em equinos castrados pode ter, inclusive, repercussões positivas sobre a longevidade esportiva do cavalo.

Outras indicações menos frequentes da castração incluem a ocorrência de neoplasias (e.g. sertolioma) e traumas testiculares, hidrocele, orquites, torção e hipoplasia testicular (SCHUMACHER, 2012; SHOEMAKER *et al.*, 2004).

Embora não exista uma idade apropriada ou ideal para se realizar a castração (ADAMS;

FESSLER, 2000a; GREEN, 2001; PLEASANT, 1999), é importante ter certeza de que ambos os testículos se encontrem no escroto. Muitas castrações ocorrem entre o primeiro e segundo ano de vida do cavalo (BLODGETT, 2011), idade na qual se exacerba o comportamento masculino, a agressividade e a dificuldade de manejo (SCHUMACHER, 2012). Por outro lado, muitas vezes a castração é adiada até que as características fenotípicas masculinas estejam bem marcadas no cavalo (PLEASANT, 1999), muito embora esse motivo seja questionável (TROTTER, 1988). Um estudo controlado recente realizado com o objetivo de investigar possíveis diferenças morfológicas e comportamentais durante o desenvolvimento de 22 pôneis castrados aos 3 dias e aos 18 meses de idade, não evidenciou diferenças entre os grupos (COGNIE *et al.*, 2023).

## Fatores de Risco

Não é do conhecimento do autor a existência de artigos ou informações que comprovem, cientificamente e mediante estudos controlados, o papel de um ou mais fatores de risco associados à ocorrência de complicações de castração em equinos. Contudo, a experiência adquirida de muitos autores na realização do procedimento permitiu a identificação de alguns fatores que, se atentamente observados, podem ajudar a reduzir a prevalência de complicações.

Embora nenhuma raça seja predisposta a apresentar complicações decorrentes de castração, as raças americanas de cavalos Standardbred e de tração (Draft Horses) parecem apresentar uma maior frequência de eviscerações pós-castração quando comparada a outras raças (GETMAN, 2009).

Muare, asininos e cavalos de porte avantajado ou idosos que apresentem grandes testículos e funículos espermáticos de grosso calibre são mais propensos a apresentar hemorragias pós-castração pela dificuldade de se conferir hemostasia adequada ao funículo, especialmente quando realizada utilizando-se somente o emasculador (HODGSON; PINCHBECK, 2019; SPRAYSON; THIEMANN, 2007).

A capacidade do emasculador em promover uma adequada hemostasia do cordão espermático é dependente, entre outros fatores, da sua qualidade e tempo de uso. O desgaste natural do equipamento decorrente das inúmeras utilizações ao longo dos anos diminui, progressivamente, sua eficiência em assegurar uma compressão e oclusão eficazes dos vasos sanguíneos do cordão podendo favorecer a hemorragias (MAY; MOLL, 2002; SCHUMACHER, 1996).

A antissepsia rigorosa das mãos e do campo operatório assim como o uso de luvas e campos cirúrgicos estéreis são componentes importantes de qualquer cirurgia na prevenção da infecção pós-operatória (STICK, 2012). A antissepsia do campo cirúrgico utilizada pelo autor emprega o uso de clorexidina degermante 2% com auxílio de uma escova macia, seguida da aplicação de clorexidina alcoólica 0,5% aplicadas alternadamente, num total de três aplicações de cada produto, por toda a área do escroto, prepúcio, região inguinal e face interna das coxas. A remoção do excesso de cada produto é realizada por meio de uma compressa estéril.

Ainda que, por razões de ordem prática, campos cirúrgicos estéreis não sejam rotineiramente utilizados em castrações realizadas a campo, o autor utiliza um campo cirúrgico de TNT (polarfix 1,40m x 1,60m) de baixo custo (Fig.1). A cobertura da região inferior do escroto pelo campo, não só estabelece uma área estéril visualmente demarcada, como impede ou minimiza o eventual contato do fio de sutura com superfícies não estéreis durante a transfixação do funículo espermático (ADAMS; FESSLER, 2000b). O material cirúrgico usado deve ser todo esterilizado.

**Figura 1** – Campo cirúrgico de TNT, fixado por meio de pinças Backhaus, durante a castração de equino a campo. Um recorte circular permite a exteriorização da região escrotal.



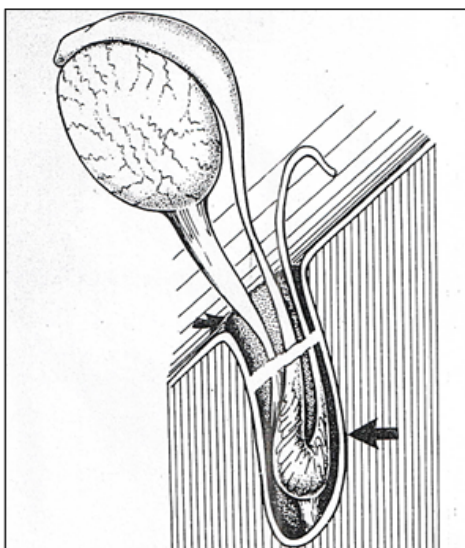
† Fonte: Dearo (2023).

## Considerações pré-operatórias

Um completo e cuidadoso exame clínico incluindo anamnese, exame físico geral e exame específico da genitália externa do garanhão deve ser conduzido preliminarmente à castração (KILCOYNE, 2013; SCHUMACHER, 1996). O exame específico tem basicamente duas finalidades: verificar que ambos os testículos se encontram no interior do escroto e descartar a ocorrência de hérnias inguinais ou escrotais (ADAMS; FESSLER, 2000a; SCHUMACHER, 2012). Em animais indóceis ou que não permitam a palpação dos testículos e região inguinal, a contenção física com auxílio do cachimbo ou a sedação devem ser empregados, a fim de permitir a realização do exame com segurança (GREEN, 2001; SCHUMACHER, 1996).

A ausência de um ou ambos os testículos no escroto deve alertar o examinador sobre a ocorrência de criptorquidismo. Além disso, particular atenção deve ser dada nos casos em que diferenças de tamanho e consistência entre os testículos é observada, pois não raras vezes, cavalos são castrados de forma incompleta pela remoção equivocada da cauda do epidídimo e parte do ducto deferente, os quais são confundidos com um testículo hipoplásico (SCHUMACHER, 2012; TROTTER; AANES, 1981) (Fig.2). Os cavalos que apresentam somente o epidídimo no escroto e o testículo retido no abdômen são conhecidos como criptorquidas abdominais parciais (SCHUMACHER, 1996).

**Figura 1** – Representação da cauda do epidídimo no interior do canal vaginal. A seta menor indica as margens do anel vaginal e a seta maior o processo vaginal desenvolvido. A linha de descontinuidade através da cavidade vaginal indica como uma epididimectomia inadvertida pode ser realizada, confundindo-se com uma orquiectomia. Reproduzido com permissão.



Fonte: Trotter et al. (1981).

A palpação cuidadosa da região inguinal permite a detecção de testículos retidos externamente ao anel inguinal externo. Nessas situações, o exame ultrassonográfico da região inguinal pode ser realizado, a fim de confirmar o posicionamento anômalo do testículo. Particularmente em potros, a palpação da região inguinal é importante na detecção de hérnias inguinais ou inguino-escrotais (SHOEMAKER *et al.*, 2004). Se houver a suspeita de hérnia inguinal o diagnóstico poderá ser confirmado pela palpação retal ou pelo exame ultrassonográfico (SCHUMACHER, 1996).

Para maior segurança, cavalos criptorquidas ou portadores de hérnias inguinais ou inguino-escrotais não devem ser castrados a campo e devem ser encaminhados a hospitais veterinários para a realização do procedimento sob condições assépticas e anestesia geral inalatória (GREEN, 2001; MAY; MOLL, 2002).

Uma situação que pode gerar dúvidas sobre a realização ou não da castração a campo, especialmente envolvendo profissionais iniciantes, ocorre quando um testículo é normalmente posicionado no escroto, enquanto o outro, usualmente de menor tamanho, encontra-se na região inguinal. Embora o miolorrelaxamento produzido pela anestesia geral possa favorecer o deslocamento desse testículo em direção ao escroto e, assim, facilitar sua identificação e palpação por ocasião do decúbito (MAY; MOLL, 2002), o oposto também pode ocorrer; ou seja, o testículo pode se recolher profundamente na região inguinal e não mais ser identificado. Nessas situações em que, mesmo após o decúbito, o testículo não é identificado, a castração não deve ser realizada. O cavalo deve ser recuperado da anestesia e encaminhado a um hospital veterinário para que a castração seja realizada sob condições assépticas. A castração incompleta ou de apenas 1 testículo em um cavalo criptorquida unilateral, além de produzir a falsa representação de um cavalo castrado (que na verdade é criptorquida), dificulta em muito a remoção cirúrgica futura do testículo retido, especialmente quando o lado do testículo retido for desconhecido (MAY; MOLL, 2002). Como já referido, a explanação preliminar ao proprietário dos possíveis acontecimentos inerentes à castração é fundamental para que frustrações e desgastes na relação veterinário/cliente sejam evitados.

O local de escolha para a realização da castração depende do posicionamento do cavalo durante a cirurgia. Para a castração com o cavalo em estação deve-se procurar um lugar limpo, coberto, relativamente amplo, ao abrigo do vento, com boa luminosidade e livre de estímulos externos. Se

houver disponibilidade na propriedade, a castração poderá ser feita com o cavalo contido em um tronco de contenção. Embora o tronco confira maior segurança ao veterinário ao minimizar uma eventual movimentação do cavalo durante o procedimento, a altura do barramento lateral do tronco pode prejudicar a visão e manipulação da região escrotal. Na ausência dessas condições, a castração em estação poderá ser realizada em um piso gramado. A grande vantagem do piso de grama é o excelente atrito conferido ao casco, minimizando escorregões ou deslizamentos. A grama deve ser o piso de escolha para a castração em decúbito. Locais amplos, planos e regulares são ideais.

Concluído o exame clínico e decidido o local da castração, um cateter intravenoso é inserido de forma asséptica na veia jugular e acoplado a um tubo extensor heparinizado que é fixado à pele por meio de pontos de sutura isolados (DEARO; REICHMANN, 2001; KILCOYNE, 2013; KILCOYNE; SPIER, 2021). No caso de a castração ser realizada em decúbito lateral o cateter é inserido no lado oposto ao lado do decúbito. O acesso venoso rápido e prático oferecido pelo cateter auxilia na eventual necessidade de prolongamento da anestesia (SPRAYSON; THIEMANN, 2007) e aplicação de medicação intravenosa adicional após a cirurgia.

O uso de anti-inflamatórios não esteroidais (AINS) e antimicrobianos em equinos submetidos à orquiectomia a campo não é unanimidade entre os veterinários (KILCOYNE; SPIER, 2021; SEARLE *et al.*, 1999). No estudo de Moll e colaboradores (1995), ao se investigar as complicações da castração entre veterinários norte-americanos, mais da metade dos veterinários não faziam uso rotineiro de anti-inflamatórios. Já entre veterinários do Reino Unido, 45,4% não usaram AINS no pós-operatório, 17,7% usaram de forma esporádica e 36,9% fizeram uso rotineiro após a castração de equinos (PRICE *et al.*, 2005). Em um outro estudo realizado entre veterinários australianos, 25% dos veterinários não usavam AINS em equinos submetidos a orquiectomia (OWENS *et al.*, 2018).

Entretanto, a crescente preocupação com as questões relativas à dor e ao bem estar animal tem influenciado de forma positiva o uso de analgésicos e AINS em várias áreas da medicina veterinária, inclusive em castrações de equinos. Em um estudo recente, 98% dos cavalos castrados sob condições de campo receberam AINS no período pré-operatório, sendo que destes, 39% continuaram a receber no período pós-operatório (HODGSON; PINCHBECK, 2019). Cavalos castrados submetidos à analgesia pós-operatória tendem a movimentar-se mais quando soltos diminuindo as chances da formação de edema excessivo como complicação. Com esse objetivo, o uso de AINS (e.g. flunixin meglumine, 1,1 mg/kg/IV) administrado no período pré e pós operatório auxilia na redução da inflamação, do edema e da dor pós-operatória (SEARLE *et al.*, 1999).

À semelhança dos AINS, o uso de antimicrobianos em castrações de equinos também é muito variável. No estudo americano, somente 56% dos veterinários consultados usavam antimicrobianos no período perioperatório de castrações de equinos (MOLL *et al.*, 1995), ao passo que no estudo australiano, 75% dos veterinários consultados usavam antimicrobianos no período perioperatório (OWENS *et al.*, 2018).

Busk e colaboradores (2010) ao estudarem o nível de inflamação mensurado pelos níveis da proteína de fase aguda amiloide sérica A (SAA) em 50 cavalos castrados sob condições de campo revelou que os níveis de SSA no grupo que recebeu antibiótico (penicilina procaína) e anti-inflamatório (flunixin meglumine) foi significativamente menor ( $p < 0,02$ ) que no grupo que recebeu apenas anti-inflamatório (BUSK; JACOBSEN; MARTINUSSEN, 2010). Não só o uso, mas o tempo de administração do antimicrobiano também parece ser importante. Em um outro estudo, maiores concentrações de SAA e fibrinogênio e maiores chances de cultivo de *Streptococcus* spp beta hemolítico foram observadas em equinos castrados que receberam apenas 1 dose de penicilina sódica (IV) quando comparados ao grupo que recebeu penicilina G procaína (IM) por três dias (HAUCKE *et al.*, 2017). É importante destacar que, em ambos os estudos, o início da antibioticoterapia ocorreu no período pré-operatório. Dentre os antimicrobianos utilizados a penicilina parece ser empregada com maior frequência.

Com referência à duração ou período de administração dos antimicrobianos, no estudo prospectivo e multicêntrico realizado por Hodgson e Pinchbech (2019), antimicrobianos administrados

no período pré-operatório a 97% dos cavalos castrados revelou que seu uso foi associado a uma redução dos casos de relutância ao movimento e inchaço escrotal pós-operatório. Somente 20% dos cavalos receberam antimicrobianos no pós-operatório. Dado o baixo índice de complicações pós-operatórias desse estudo os autores sugeriram que o uso de antimicrobianos poderia ser restringido somente ao período pré-operatório (HODGSON; PINCHBECK, 2019).

Outro cuidado se refere à profilaxia contra o tétano. Cavalos não vacinados ou com histórico de vacinação desconhecido devem receber o soro (i.e. antitoxina) e a vacina antitetânica (i.e. toxoide), ao passo que cavalos vacinados há mais de 6 meses devem receber uma nova dose da vacina (KILCOYNE, 2013; PLEASANT, 1999).

A castração, independentemente da posição do cavalo, não deve ser realizada em terrenos pedregosos, arenosos, úmidos ou de terra batida pelo maior risco de contaminação e acidentes.

## Conclusão

A castração de equinos é uma das cirurgias mais frequentemente realizadas pelo médico veterinário a campo. A eliminação do comportamento masculino indesejado e da capacidade reprodutiva do garanhão são as principais finalidades do procedimento. O completo exame clínico do cavalo, o conhecimento e o rigor na aplicação de técnicas relacionadas a minimizar os riscos da cirurgia e o planejamento antecipado do procedimento, incluindo a comunicação objetiva de possíveis complicações ao cliente, contribuem em muito para o êxito da cirurgia. &

## Referências

- ADAMS, S. B.; FESSLER, J. F. Castration. Em: **Atlas of Equine Surgery**. Philadelphia: W.B. Saunders, 2000a. p. 209–214.
- ADAMS, S. B.; FESSLER, J. F. Draping. Em: **Atlas of Equine Surgery**. Philadelphia, Pa: W.B. Saunders, 2000b. p. 13–25.
- BLODGETT, G. P. Normal Field Castration. Em: **Equine Reproduction**. 2nd. ed. West Sussex - United Kingdom: Angus O. McKinnon, Edward L. Squires, Wendy E. Vaala, Dickson D. Varner, 2011. v. 1p. 1557–1561.
- BRAMLAGE, L. R. **Castration: Creation of a gelding from a colt or stallion | AAEP**. Disponível em: <<https://aaep.org/horsehealth/castration-creation-gelding-colt-or-stallion>>. Acesso em: 4 abr. 2024.
- BUSK, P.; JACOBSEN, S.; MARTINUSSEN, T. Administration of perioperative penicillin reduces postoperative serum amyloid A response in horses being castrated standing. **Veterinary Surgery**, v. 39, n. 5, p. 638–643, jul. 2010. DOI: 10.1111/j.1532-950X.2010.00704.x
- COGNIE, J. *et al.* Early castration in foals: Consequences on physical and behavioural development. **Equine Veterinary Journal**, v. 55, n. 2, p. 214–221, 2023. DOI: 10.1111/evj.13580
- DEARO, A. C. O.; REICHMANN, P. Fluidoterapia em grandes animais - Parte II: quantidade e vias de administração. **Revista de Educação Continuada em Medicina Veterinária e Zootecnia do CRMV-SP**, v. 4, n. 3, p. 03-11, 2001.
- EMBERTSON, R. M. Selected Urogenital Surgery Concerns and Complications. **Veterinary Clinics of North America: Equine Practice**, v. 24, n. 3, p. 643–661, dez. 2008. DOI: 10.1016/j.cveq.2008.10.007
- GETMAN, L. M. Review of castration complications: strategies for treatment in the field. **Proceedings of the 55th Annual Convention of the American Association of Equine Practitioners**, p. 374–378, 1 jan. 2009.

- GREEN, P. Castration techniques in the horse. **In Practice**, v. 23, n. 5, p. 250–261, 2001. <https://doi.org/10.1136/inpract.23.5.250>
- HAUCKE, K. *et al.* Two Regimes of Perioperative Antimicrobial Prophylaxis for Equine Castration: Clinical Findings, Acute-Phase Proteins, and Bacterial Cultures. **Journal of Equine Veterinary Science**, v. 57, p. 86–94, 1 out. 2017. DOI:10.1016/J.JEVS.2017.07.001
- HODGSON, C.; PINCHBECK, G. A prospective multicentre survey of complications associated with equine castration to facilitate clinical audit. **Equine Veterinary Journal**, v. 51, n. 4, p. 435–439, jul. 2019. <https://doi.org/10.1111/evj.13035>
- HUNT, R. J. Management of complications associated with equine castration. **Compendium on continuing education for the practicing veterinarian**, v. 13, n. 12, p. 1835–1843, 1991.
- KILCOYNE, I. Equine castration: A review of techniques, complications and their management. **Equine Veterinary Education**, v. 25, n. 9, p. 476–482, 2013. <https://doi.org/10.1111/eve.12063>
- KILCOYNE, I.; SPIER, S. J. Castration Complications: A Review of Castration Techniques and How to Manage Complications. **Veterinary Clinics of North America: Equine Practice**, Management of Emergency Cases in the Field. v. 37, n. 2, p. 259–273, 1 ago. 2021. DOI: 10.1016/j.cveq.2021.04.002
- MAY, K.; MOLL, H. D. Recognition and management of equine castration complications. **Compendium on Continuing Education for the Practicing Veterinarian**, v. 24, p. 150–164, 1 fev. 2002.
- MOLL, H. D. *et al.* A survey of equine castration complications. **Journal of Equine Veterinary Science**, v. 15, n. 12, p. 522–526, 1995. [https://doi.org/10.1016/S0737-0806\(07\)80421-7](https://doi.org/10.1016/S0737-0806(07)80421-7)
- OWENS, C. *et al.* Survey of equine castration techniques, preferences and outcomes among Australian veterinarians. **Australian Veterinary Journal**, v. 96, n. 1–2, p. 39–45, 1 jan. 2018. DOI: 10.1111/avj.12656
- PLEASANT, R. S. Castration of the normal horse. Em: WOLFE, D. F.; MOLL, H. D. (Eds.). **Large Animal Urogenital Surgery**. 2ed. ed. Baltimore: Williams & Wilkins, 1999. p. 464.
- PRICE, J. *et al.* Current practice relating to equine castration in the UK. **Research in Veterinary Science**, v. 78, n. 3, p. 277–280, 1 jun. 2005. DOI: 10.1016/j.rvsc.2004.09.009
- SCHUMACHER, J. Complications of castration. **Equine Veterinary Education**, v. 8, n. 5, p. 254–259, 1 out. 1996. <https://doi.org/10.1111/j.2042-3292.1996.tb01700.x>
- SCHUMACHER, J. Testis. In: AUER, J. A.; STICK, J. A. (Eds.). **Equine Surgery (Fourth Edition)**. Saint Louis: W.B. Saunders, 2012. p. 804–840.
- SEARLE, D. *et al.* Equine castration: Review of anatomy, approaches, techniques and complications in normal, cryptorchid and monorchid horses. **Australian Veterinary Journal**, v. 77, n. 7, p. 428–434, 1 ago. 1999. <https://doi.org/10.1111/j.1751-0813.1999.tb12083.x>
- SHOEMAKER, R. *et al.* Routine castration in 568 draught colts: incidence of evisceration and omental herniation. **Equine Veterinary Journal**, v. 36, n. 4, p. 336–340, maio 2004. DOI: 10.2746/0425164044890625
- SPRAYSON, T.; THIEMANN, A. Clinical approach to castration in the donkey. **In Practice**, v. 29, n. 9, p. 526–531, 1 out. 2007. <https://doi.org/10.1136/inpract.29.9.526>
- STICK, J. A. Preparation of the Surgical Patient, the Surgery Facility, and the Operating Team. Em: AUER, J. A.; STICK, J. A. (Eds.). **Equine Surgery (Fourth Edition)**. Saint Louis: W.B. Saunders, 2012. p. 111–122.
- TROTTER, G. W. Normal and cryptorchid castration. **The Veterinary Clinics of North America. Equine Practice**, v. 4, n. 3, p. 493–513, dez. 1988. [https://doi.org/10.1016/S0749-0739\(17\)30625-9](https://doi.org/10.1016/S0749-0739(17)30625-9)

TROTTER, G. W.; AANES, W. A. A complication of cryptorchid castration in three horses. **Journal of the American Veterinary Medical Association**, v. 178, n. 3, p. 246–248, 1 fev. 1981.

Recebido: 4 de outubro de 2024. Aprovado: 27 de dezembro de 2024.