

# LEISHMANIOSE VISCERAL CANINA: RELATO DE CASO DIAGNOSTICADO NA CIDADE DE SÃO PAULO

*Canine visceral leishmaniasis: case report diagnosed in São Paulo city*

Esther Paixão<sup>1</sup> ; Juliana Odagui\*<sup>2</sup>

\***Autora Correspondente:** Juliana Odagui, Av. Atlântica, 5.389, Interlagos, São Paulo, SP, Brasil. CEP: 04805-000.  
E-mail: juliana\_odagui@hotmail.com

**Como citar:** PAIXÃO, E.; ODAGUI, J. Leishmaniose visceral canina: relato de caso diagnosticado na cidade de São Paulo. **Revista de Educação Continuada em Medicina Veterinária e Zootecnia do CRMV-SP**, São Paulo, v. 24, e38861, 2026. DOI: <https://doi.org/10.36440/recmvz.v24.38861>.

**Cite as:** PAIXÃO, E.; ODAGUI, J. Canine visceral leishmaniasis: case report diagnosed in São Paulo city. **Journal of Continuing Education in Veterinary Medicine and Animal Science of CRMV-SP**, São Paulo, v. 24, e38861, 2026. DOI: <https://doi.org/10.36440/recmvz.v24.38861>.

Artigo submetido ao sistema de similaridade



## Resumo

A leishmaniose visceral (LV), conhecida popularmente como Calazar, é uma doença parasitária de caráter zoonótico que pode acometer os animais silvestres e domésticos. Sua transmissão nas Américas ocorre principalmente pela picada de flebotomíneos do gênero *Lutzomyia* spp., sobretudo, pela espécie *L. longipalpis*, conhecida no Brasil como “mosquito palha”. As principais manifestações clínicas apresentadas pelos cães acometidos pela LV incluem perda progressiva de peso, hiporexia e lesões cutâneas, sendo esta última presente entre 81% e 89% dos cães com leishmaniose. O presente trabalho objetiva relatar um caso alóctone de leishmaniose visceral canina atendido em hospital veterinário localizado na capital paulista refratário ao uso de Miltefosina (Milteforan®).

**Palavras-chave:** Leishmaniose; zoonose; cão; dermatopatia.

## Abstract

Visceral leishmaniasis (VL), popularly known as Kala-azar, is a zoonotic parasitic disease that can affect wild and domestic animals. Its transmission in the Americas occurs mainly through the bite of sandflies of the genus *Lutzomyia* spp., especially by the species *L. longipalpis*, known in Brazil as the “straw mosquito”. The main clinical manifestations presented by dogs affected by VL include progressive weight loss, hyporexia and skin lesions, the latter being present in 81% to 89% of dogs with leishmaniasis. The present work aims to report an allochthonous case of canine visceral leishmaniasis.

- 1 Médica-veterinária, pós-graduanda em Dermatologia Veterinária, Equalis pós-graduação, Curso de Dermatologia Veterinária, São Paulo, SP, Brasil.
- 2 Médica-veterinária, dermatologista veterinária, setor de dermatologia do Hospital Veterinário Interlagos, São Paulo, SP, Brasil.



Este é um artigo publicado em acesso aberto (Open Access) sob a licença Creative Commons Attribution, que permite uso, distribuição e reprodução em qualquer meio, sem restrições desde que o trabalho original seja corretamente citado.

treated at a veterinary hospital located in the capital of São Paulo refractory to the use of Miltefosine (Milteforan®).

**Keywords:** Leishmaniasis; zoonosis; dog; dermatopathy.

## Introdução

A leishmaniose visceral (LV) é a variante mais grave da leishmaniose desencadeada pela *Leishmania infantum* — sinonímia *L. chagasi* —, transmitida a partir da picada de flebotomíneos, sobretudo da espécie *L. longipalpis*, infectados pelas formas promastigotas do referido protozoário (Jericó; Andrade Neto; Kogika, 2023; Ivănescu *et al.*, 2023).

Com a adaptação dos flebotomíneos aos ambientes domésticos, os cães tornaram-se a principal fonte de infecção para os humanos em áreas urbanas (Ayres *et al.*, 2022). Cães infectados podem ser assintomáticos ou desenvolver imunidade protetora, ou ainda, apresentar quadros clínicos graves com lesões cutâneas ulcerativas, descamativas e alopecias associadas a linfadenomegalia, à anorexia, à atrofia muscular, à letargia, à esplenomegalia, à onicogrifose, ao vômito e à diarreia (Ayres *et al.*, 2022). Mesmo sem sintomas, eles podem abrigar o parasita na pele, mantendo o potencial de infectar o mosquito palha e perpetuar o ciclo de transmissão para outros cães e humanos (Ivănescu *et al.*, 2023; Ayres *et al.*, 2022; Saout *et al.*, 2024).

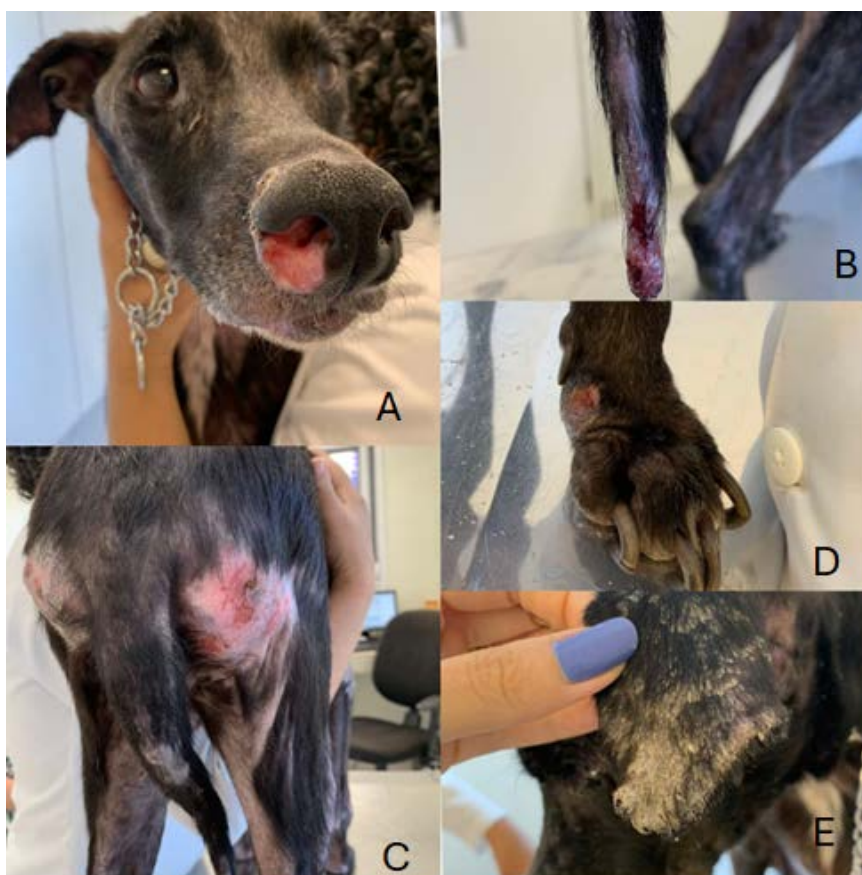Em estágios avançados, a leishmaniose visceral canina pode causar glomerulonefrite e nefrite intersticial, frequentemente levando à insuficiência renal, a um pior prognóstico e, muitas vezes, ao óbito do animal (Jericó; Andrade Neto; Kogika, 2023).

Os exames laboratoriais são essenciais para o diagnóstico da leishmaniose, já que a mesma pode mimetizar outras hemoparasitoses — a exemplo da babesiose e erliquiose — e, ainda, favorecer infecções secundárias devido à imunossupressão, dificultando ainda mais a consecução do diagnóstico (Larsson; Lucas, 2022).

O presente trabalho objetiva relatar um caso alóctone de leishmaniose visceral canina atendido em hospital veterinário da capital paulista.

## Relato de Caso

Foi atendida em hospital veterinário da capital paulista, uma paciente da espécie canina, sem plena definição racial, fêmea, sete anos de idade, com histórico de prurido, apatia e hiporexia, iniciado dois anos após acesso à região de Goiás, estado do Centro-Oeste do Brasil. Ao exame físico, evidenciou-se atrofia muscular em região temporal, além de quadro lesional tegumentar vasculopático caracterizado por lesões alopecias, ulcerativas e exsudativas em plano nasal (Figura 1A), extremidade de cauda (Figura 1B) e regiões de protuberância óssea — regiões de ísquio e cárpica (Figuras 1C e 1D) —, além de quadro disqueratótico representado por escamas micáceas de coloração esbranquiçada distribuídas em toda região dorsal e face externa de pavilhões auriculares (Figura 1E).

**Figura 1** – Manifestações clínicas cutâneas da leishmaniose visceral canina<sup>1</sup>

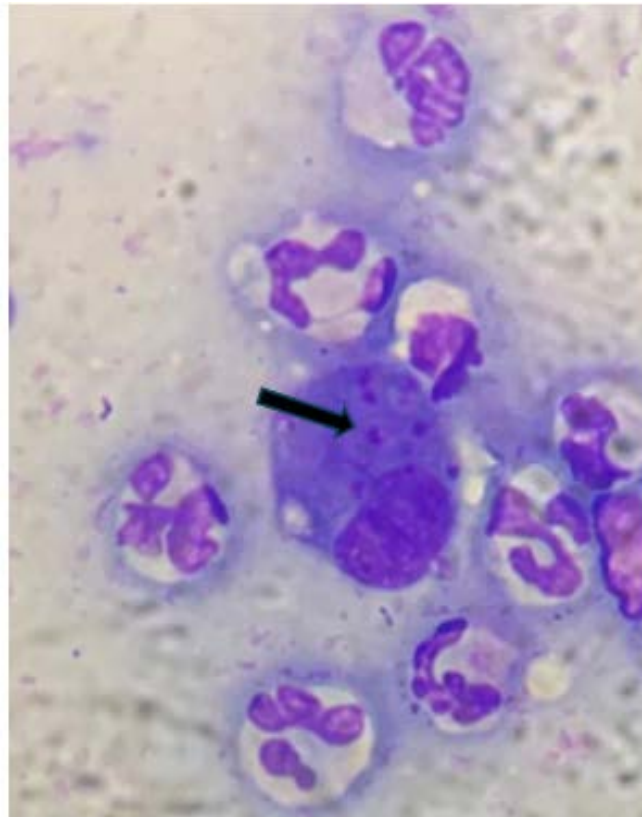
T Fonte: Odaguiri (2024).

Diante da associação do quadro lesional tegumentar com os dados coligidos da anamnese, aventou-se o diagnóstico da leishmaniose visceral canina, sendo solicitados para tal abordagem exame citopatológico cutâneo, sorologia — ELISA e RIFI diluição total —, hemograma, glicemia, ALT, FA, proteína total e frações, além da ultrassom abdominal e urinálise.

O exame citológico foi realizado a partir do decalque do exsudato serossanguinolento da lesão ulcerativa do plano nasal em que foi evidenciado a presença de estruturas amastigotas no interior de macrófago (Figura 2), sendo este resultado já confirmatório para o diagnóstico da leishmaniose visceral canina.

1 (A) úlcera terebrante em plano nasal; (B) lesão alopecica erodoulcerativa e exsudativa em extremidade de cauda (“cauda em batom”); (C) alopecia, eritema e lesão erodoulcerativa em região de ísquio; (D) onicogribose e lesão ulcerativa em região cárpica; (E) lesão alopecica encimada por escamas de coloração esbranquiçadas em pavilhão auricular esquerdo.

**Figura 2** – Formas amastigotas da *Leishmania* spp., evidenciadas no interior de macrófagos a partir de exsudato serossanguinolento coletado de lesão ulcerativa de plano nasal



T Fonte: Odaguiri (2024).

O exame sorológico foi positivo pelas duas técnicas realizadas: ELISA, com densidade óptica de 2,852 (valor do *cut off*: 0,791) e RIFI, com diluição total com titulação reagente de 1/80. Evidenciada ainda a hiperglobulinemia (9,3 g/dl; valor de referência: 2,5-4,5 g/dl) com os demais parâmetros avaliados — hemograma, função renal e hepática, glicemia — dentro da normalidade. Ultrassonografia e urinálise apesar de solicitadas, não foram realizadas pela responsável durante o acompanhamento.

Diante do diagnóstico da leishmaniose visceral canina, iniciou-se tratamento com miltefosina (Milteforan®) 2 mg/kg/SID *per os*, alopurinol 10 mg/kg/BID *per os*, domperidona 1 mg/kg/SID *per os* e coleira com deltametrina (Scalibor®). Após 21 dias, houve agravamento das lesões cutâneas ulcerativas localizadas em cauda, plano nasal, ísquio, e região cárpica, além da persistência do prurido. Associação com prednisolona (Prediderm®) 0,5 mg/kg/SID *per os* — por 14 dias, depois, em dias alternados por igual período — foi realizada visando o controle do quadro vasculopático cutâneo.

Ao final desse período, foi observada a redução do prurido, resolução das lesões ulcerativas em cauda, plano nasal e ísquio, persistindo somente àquela da região cárpica — porém, em menor extensão e profundidade —, além de redução da disqueratose auricular. No entanto, a paciente ainda apresentava atrofia da musculatura temporal, além de ter iniciado claudicação em membro pélvico esquerdo, sugerindo o início de um possível envolvimento osteoarticular.

Diante da suposta progressão do quadro clínico sistêmico, iniciado o uso da marbofloxacina (Marbopet®) 2 mg/kg/SID *per os* por 28 dias ao protocolo com prednisolona, alopurinol e domperidona. Foram solicitados exames complementares — sorologia para *Ehrlichia canis* e *Babesia* spp., ureia, creatinina, urinálise e relação proteína e creatinina urinária — para avaliação de possíveis comorbidades que pudessem justificar a falha na resposta à terapia instituída, além de uma possível progressão

sistêmica da doença mesmo diante de toda terapia instituída. A paciente não retornou para reavaliação clínica, nem para avaliação dos resultados dos exames complementares solicitados. Aproximadamente 45 dias após a última avaliação, a paciente evoluiu para óbito, possivelmente devido às complicações sistêmicas da LVC.

## Discussão

O diagnóstico de leishmaniose visceral canina (LVC) foi aventado a partir das manifestações clínicas, cutâneas e sistêmicas, associadas ao histórico de acesso à região endêmica — Goiás, Centro-Oeste do Brasil —, e confirmado a partir dos resultados dos exames complementares. A visualização de formas amastigotas no interior de macrófagos a partir do exame citopatológico cutâneo e a titulação do ELISA — três vezes superior ao *cut off* — foram suficientes para o cabal diagnóstico da LVC, uma vez que o exame citológico se traduz em 100% de especificidade e titulação do ELISA —no mínimo, três vezes acima do *cut off* — já estabelecem o diagnóstico (Hernandez-Bures *et al.*, 2021; Larsson; Lucas, 2022). Sinais como prurido, lesões ulcerativas, onicogribose, escamas esbranquiçadas, atrofia da musculatura temporal e claudicação são descritos na LVC, apesar de inespecíficos (Larsson; Lucas, 2022). A RIFI, apesar de reagente, foi interpretada juntamente com os resultados dos demais exames complementares para a adequada correlação de seu resultado ao diagnóstico da LVC, uma vez que sua positividade também pode ocorrer nos casos de infecções ocasionadas por *T. cruzi*, *E. canis*, *T. gondii*, *N. caninum* e *B. canis* (Zanette *et al.*, 2014).

Demais exames complementares (hemograma, bioquímica – renal e hepática, proteínas séricas e urinálise) foram fundamentais para o estadiamento da doença, estabelecimento do tratamento e prognóstico (Brasileish, 2018). De acordo com o Brasileish (2018), a paciente do presente relato se enquadra no estágio IV da LVC com prognóstico reservado a ruim, dado o resultado parasitológico, hipergamaglobulinemia e sinais clínicos indicativos de deposição de imunocomplexos, como lesões vasculopáticas e suposta artrite.

O tratamento teve como objetivo reduzir a carga parasitária, uma vez que cura parasitológica não é possível de se estabelecer nos casos de LVC (Ayres *et al.*, 2022). Utilizou-se miltefosina (Milteforan®) associada ao alopurinol, por seus efeitos leishmanicida e leishmaniostático, respectivamente, e domperidona, por sua ação imunomoduladora pró-Th1 (Larsson; Lucas, 2022).

O tipo de resposta ao tratamento está correlacionado ao perfil de resposta imunológica desenvolvido pelo paciente diante da infecção, podendo ser do tipo Th1 ou Th2. Os macrófagos infectados pelas formas amastigotas atuam como células apresentadoras de antígenos para os linfócitos T do tipo CD4+, levando à produção de interleucinas favoráveis ao desenvolvimento de linfócitos Th1 e Th2. Cães infectados e que apresentam prevalência da resposta do tipo Th1 produzem citocinas pró-inflamatórias, tendo papel fundamental no controle da infecção. Já aqueles que apresentam prevalência da resposta do tipo Th2, são mais favoráveis à formação de anticorpos, principalmente da classe IgG, sendo responsáveis pela formação de imunocomplexos, que se depositam nos mais variados tecidos, ocasionando diferentes manifestações clínicas, como artrite, glomerulonefrite, uveíte, lesões cutâneas vasculopáticas, favorecendo, dessa forma, a progressão da doença — mesmo diante do adequado tratamento (Larsson; Lucas, 2022; Brasileish, 2018). Diante das manifestações clínicas sugestivas do depósito tecidual dos imunocomplexos, ou seja, as lesões cutâneas vasculopáticas e suposta artrite, uma possível justificativa para a refratariedade à terapia instituída — consequentemente, a progressão da doença apresentada pelo cão do presente relato — seria a suposta prevalência da resposta Th2 e/ou, ainda, possibilidade da resistência da *Leishmania* spp. à miltefosina, como já anteriormente relatado por alguns autores (Carvalho *et al.*, 2022).

Outra causa para refratariedade ao tratamento da LVC são as coinfeções — a exemplo da babesiose e erliquiose —, que contribuem para a imunossupressão do paciente, favorecendo a progressão

da LVC e, conseqüentemente, desfavorecendo o prognóstico (Beasley *et al.*, 2021). A impossibilidade da realização de exames complementares durante o curso do tratamento foi impeditiva para a avaliação de possíveis comorbidades que pudessem estar associadas à refratariedade ao tratamento instituído e, ainda, da progressão sistêmica da leishmaniose que culminou no óbito do paciente.

## Considerações finais

A LVC é uma zoonose de importância em saúde pública. Seu tratamento é desafiador devido ao alto custo, à necessidade de frequente monitoramento laboratorial e à dependência do perfil imunológico do animal, que reflete diretamente no sucesso terapêutico e no controle da infecção. &

## Referências

- AYRES, E. C. B. S. *et al.* Clinical and parasitological impact of short-term treatment using miltefosine and allopurinol monotherapy or combination therapy in canine visceral leishmaniasis. **Brazilian Journal of Veterinary Parasitology**, Jaboticabal, v. 31, n. 3, e007222, 2022. DOI: <https://doi.org/10.1590/S1984-29612022040>.
- BEASLEY, E. A. *et al.* Epidemiologic, clinical and immunological consequences of co-infections during canine leishmaniosis. **Animals**, v. 11, n. 11, p. 3206, 2021. DOI: <https://doi.org/10.3390/ani11113206>.
- BRASILEISH. Grupo de Estudo em Leishmaniose Animal. **Diretrizes para o diagnóstico, estadiamento, tratamento e prevenção da leishmaniose canina**. Brasil: Brasileish, 2018. Disponível em: <https://www.scalibor.com.br/wp-content/uploads/sites/125/2023/09/Diretrizes-Brasileish-2019.pdf>. Acesso em: 5 maio 2025.
- CARVALHO, L. M. *et al.* Immunochemotherapy for visceral leishmaniasis: combinatorial action of Miltefosine plus LBSapMPL vaccine improves adaptative Th1 immune response with control of splenic parasitism in experimental hamster model. **Parasitology**, v. 149, n. 3, p. 371-379, 2022. DOI: <https://doi.org/10.1017/S0031182021001906>.
- HERNANDEZ-BURES, A. *et al.* Evaluation of the cutaneous inflammatory cells in dogs with leishmaniosis and in dogs without the disease that were naturally infected by *Leishmania infantum* (syn. *L. chagasi*). **Veterinary Dermatology**, v. 32, n. 2, p. 99-e19, 2021. DOI: <https://doi.org/10.1111/vde.12922>.
- IVĂNESCU, L. *et al.* The immune response in canine and human leishmaniasis and how this influences the diagnosis - a review and assessment of recent research. **Frontiers in Cellular and Infection Microbiology**, v. 13, e1326521, 2023. DOI: <https://doi.org/10.3389/fcimb.2023.1326521>.
- JERICÓ, M. M.; ANDRADE NETO, J. P.; KOGIKA, M. M. **Tratado de medicina interna de cães e gatos**. 2. ed. Rio de Janeiro: Guanabara Koogan, 2023.
- LARSSON, C. E.; LUCAS, R. **Tratado de medicina externa: dermatologia veterinária**. São Caetano do Sul: Interbook, 2022.
- SAOUT, M. *et al.* Fatal case of imported visceral leishmaniasis in a dog caused by *Leishmania infantum* in French Guiana. **Veterinary Parasitology: regional studies and reports**, v. 55, p. 101108, 2024. DOI: <https://doi.org/10.1016/j.vprsr.2024.101108>.
- ZANETTE, M. F. *et al.* Serological cross-reactivity of *Trypanosoma cruzi*, *Ehrlichia canis*, *Toxoplasma gondii*, *Neospora caninum* and *Babesia canis* to *Leishmania infantum chagasi* tests in dogs. **Revista**

da **Sociedade Brasileira de Medicina Tropical**, v. 47, n. 1, p. 105-107, 2014. DOI: <https://doi.org/10.1590/0037-8682-1723-2013>.

T Recebido: 17 de setembro de 2025. Aprovado: 21 de novembro de 2025.

### *Declaração de Contribuição do Autor*

---

- **Agradecimentos:** Sem agradecimentos.
- **Financiamento:** Não houve contribuição financeira de qualquer instituição.
- **Conflitos de interesse:** As autoras declaram não haver conflito de interesse.
- **Aprovação ética:** O trabalho respeitou a ética durante toda a pesquisa. Não passou por comitê de ética por se tratar somente da descrição de um caso atendido na rotina do serviço de Dermatologia Veterinária de instituição privada.
- **Disponibilidade de dados e material:** Dados e materiais utilizados no trabalho disponíveis em [www.pubmed.com](http://www.pubmed.com) e [www.scielo.com](http://www.scielo.com).
- **Contribuições dos autores:** PAIXÃO, E.: contribuiu com o levantamento de dados na literatura mundial, organização das informações referentes ao caso relatado e redação do trabalho. ODAGUIRI, J.: contribuiu com o fornecimento do caso clínico, orientação e correção do caso relatado.

Uma publicação do

